

НАЦІОНАЛЬНА АКАДЕМІЯ МЕДИЧНИХ НАУК УКРАЇНИ
ДЕРЖАВНА УСТАНОВА «ІНСТИТУТ ТРАВМАТОЛОГІЇ ТА ОРТОПЕДІЇ
НАЦІОНАЛЬНОЇ АКАДЕМІЇ МЕДИЧНИХ НАУК УКРАЇНИ»

Кваліфікаційна наукова
праця на правах рукопису

БЕЗРУЧЕНКО СЕРГІЙ ОЛЕГОВИЧ

УДК: 616.717.2-001.6-07/089(043.3)

ДИСЕРТАЦІЯ

ДІАГНОСТИКА І ХІРУРГІЧНЕ ЛІКУВАННЯ ПОШКОДЖЕНЬ
АКРОМІАЛЬНО-КЛЮЧИЧНОГО СУГЛОБА ТА ЇХ НАСЛІДКІВ

222 «Медицина»

22 Охорона здоров'я

Подається на здобуття наукового ступеня доктора філософії (PhD)

Дисертація містить результати власних досліджень. Використання ідей,
результатів і текстів інших авторів мають посилання на відповідне джерело.

_____ С. О. Безрученко

Науковий керівник: Долгополов Олексій Вікторович, доктор медичних наук

Київ – 2024

АНОТАЦІЯ

***Безрученко С.О.* Діагностика і хірургічне лікування пошкоджень акроміально-ключичного суглоба та їх наслідків. – Кваліфікаційна наукова праця на правах рукопису.**

Дисертація на здобуття наукового ступеня доктора філософії (PhD) за спеціальністю 222 «Медицина» (22 «Охорона здоров'я»). – Державна установа «Інститут травматології та ортопедії Національної академії медичних наук України», Київ, 2024

Дисертаційна робота затверджена на проблемній комісії в ДУ «Інститут травматології та ортопедії НАМН України».

Дисертація присвячена удосконаленню діагностики та підвищенню ефективності хірургічного лікування ушкоджень акроміально-ключичного суглоба на основі клініко-інструментальних даних, біомеханічного дослідження, хірургічного лікування гострого та застарілого вивиху акроміального кінця ключиці.

Актуальність дисертаційного дослідження зумовлена насамперед відсутністю системного підходу та чіткого алгоритму в діагностиці та лікуванні вивихів в акроміально-ключичному суглобі. Останніми роками в медичній практиці лікарів ортопедів-травматологів України набули популярності малоінвазивні реконструктивні методи лікування. Варто відзначити фундаментальні дослідження українських вчених – проф. О. А. Бур'янова, проф. М. Л. Головахи, проф. В. Г. Климовицького та їх закордонних колег – Andreas B. Imhoff, M. Scheibel, A. Mazzocca, F. Martetschläger та ін. Багато фахівців, володіючи обмеженим практичним досвідом, намагаються лікувати пацієнтів «застарілими» методами, за стандартною схемою, без урахування супутніх ушкоджень плечового суглоба, причини больового синдрому та його інтенсивності. Між тим, розвиток високотехнологічних методів діагностики вимагає більш детального дослідження всіх структур плечового суглоба.

В основу роботи покладено аналіз результатів діагностики та лікування 135 пацієнтів із гострим (травматичним) та застарілим (хронічним) вивихом акроміального кінця ключиці, які проходили стаціонарне лікування у відділах ДУ «Інститут травматології та ортопедії НАМН України» з 2010 по 2021 роки. Пацієнти були розподілені на дві клінічні групи: I група – 58 пацієнтів (42,9%), яким було проведено фіксацію динамічним типом фіксації і II група – 77 пацієнтів (57,1%), яким було проведено фіксацію вивиху акроміального кінця ключиці спеціалізованою пластиною з гачком.

На основі результатів біомеханічного експерименту обґрунтовано вплив різних способів фіксації вивиху акроміального кінця ключиці (фіксація за Weber, гвинтом Bosworth, спеціалізованою пластиною (Hook-plate), динамічною системою фіксації, апаратом зовнішньої фіксації) на кінематику рухів акроміально-ключичного та грудино-ключичного суглобів під час елевації верхньої кінцівки. Доведена важливість відновлення як статистичних так і динамічних стабілізаторів акроміально-ключичного суглоба, доведено, що обов'язковим етапом оперативного втручання є додаткова фіксація акроміально-ключичних зв'язок для відновлення горизонтальної стабільності суглоба.

В роботі проаналізовано діагностичну цінність клініко-інструментальних методів дослідження вивиху акроміального кінця ключиці в залежності від ступеня вивиху та давності травми. Для III типу вивиху за класифікацією Rockwood виділено 3 провідні клінічні тести: «фортепіанні клавіші» (точність тесту 82,9%), «Рахінос тест» (точність 88,8%), «Cross-body adduction тест» (точність 81,3%), для IV типу вивиху – тест «фортепіанної клавіші» (точність 85,2%) та «Рахінос тест» (точність 85,2%), для V типу вивиху – тест «фортепіанної клавіші» (точність 92,0%), для застарілих вивихів – «фортепіанні клавіші» (точність 86,4%), «Рахінос тест» (точність 86,6%). Аналізуючи результати рентгенографічного обстеження, встановили, що для III типу вивиху найбільша діагностична цінність була в проекції Alexander (точність 94,3%), для IV типу

вивиху в аксіальній проекції (точність 100,0%), для V типу вивиху в проекції Zanca (точність 91,2%), для застарілого вивиху в проекції Alexander (точність 92,1%). Найбільшою діагностична ефективність ультразвукографічного методу обстеження була для пацієнтів з V типом вивиху (точність 91,8%), найменша із застарілим вивихом (точність 85,9%). Також у 19 пацієнтів (70,4%) з III типом вивиху було діагностовано пошкодження місця інсерції передньої порції дельтоподібного м'язу, а в 14 пацієнтів (56,0%) пошкодження місця інсерції передньої порції трапецієвидного м'язу до акроміального кінця ключиці, серед пацієнтів з IV типом вивиху в 4 пацієнтів (100,0%) спостерігались пошкодження місця інсерції передньої порції дельтоподібного м'язу, в 2 пацієнтів (50,0%) пошкодження місця інсерції передньої порції трапецієвидного м'язу до акроміального кінця ключиці. У 37 (97,4%) пацієнтів з V типом вивиху було пошкодження місця інсерції передньої порції дельтоподібного м'язу і в 25 пацієнтів (67,6%) пошкодження місця інсерції передньої порції трапецієвидного м'язу до акроміального кінця ключиці. У 32 (100,0%) пацієнтів із застарілим вивихом було діагностовано фіброзні зміни в місці інсерції передньої порції дельтоподібного та трапецієвидного м'язу. Найбільшою діагностична ефективність МР методу обстеження була для пацієнтів з IV типом вивиху (точність 88,9%), найменша діагностична цінність була у пацієнтів з III типом вивиху (точність 69,4%) та застарілим вивихом акроміального кінця ключиці (точність 70,4%).

Проведений ретроспективний аналіз хірургічного лікування 39 пацієнтів (41,5%) I групи та 55 пацієнтів (58,5%) II групи з гострим вивихом акроміального кінця ключиці. При фінальному огляді оцінювали вертикальну стабільність акроміально-ключичного суглоба в проекції Zanca: анатомічне усунення спостерігали у 26 пацієнтів (66,7%) I групи та 31 пацієнта (56,4%) II групи ($p < 0,05$), підвивих у 11 пацієнтів (28,2%) I групи та 6 пацієнтів (10,9%) II групи ($p < 0,05$), рецидив вивиху в 2 пацієнтів (5,1%) I групи та 3 пацієнтів (5,5%)

II групи ($p=0,152$). При фінальному огляді горизонтальну стабільність акроміально-ключичного суглоба оцінювали в проекції Alexander та в аксіальній проекції: анатомічне усунення спостерігали в 28 пацієнтів (71,8%) I групи та 16 пацієнта (44,4%) II групи ($p<0,05$), підвивих в 8 пацієнтів (20,5%) I групи та 16 пацієнтів (44,4%) II групи ($p<0,05$), рецидив вивиху в 3 пацієнтів (7,7%) I групи та 4 пацієнтів (11,2%) II групи ($p=0,616$). Проведено ретроспективний аналіз хірургічного лікування 19 пацієнтів (46,3%) I групи та 22 пацієнтів (53,7%) II групи із застарілим вивихом акроміального кінця ключиці (термін з моменту травми становив більше 21 дня). При фінальному огляді оцінювали вертикальну стабільність акроміально-ключичного суглоба в проекції Zanca: анатомічне усунення спостерігали в 14 пацієнтів (73,7%) I групи та 10 пацієнтів (45,5%) II групи ($p<0,05$), підвивих у 4 пацієнтів (21,1%) I групи та 10 пацієнтів (45,5%) II групи ($p<0,05$), рецидив вивиху у 1 пацієнта (5,2%) I групи та 2 пацієнтів II групи (9%) ($p=0,152$). При фінальному огляді горизонтальну стабільність акроміально-ключичного суглоба оцінювали в проекції Alexander та аксіальній проекції: анатомічне усунення вивиху акроміального кінця ключиці спостерігали у 18 пацієнтів I групи та 16 пацієнтів II групи ($p=0,064$), рецидив вивиху був у 1 пацієнта I групи та 6 пацієнтів II групи ($p<0,05$). Середній бал за шкалою Oxford Shoulder під час фінального спостереження був $45,6\pm 1,9$ та $45,5\pm 1,6$ балів ($p=0,758$), за шкалою Constant-Murley $93,7\pm 6,1$ та $91,7\pm 4,2$ балів ($p=0,699$), за шкалою Acromioclavicular Joint Instability Scoring System $87,1\pm 16,7$ та $78,5\pm 12,8$ балів ($p<0,05$) в I та II групі у пацієнтів з гострим вивихом акроміального кінця ключиці. Середній показник за шкалою Oxford Shoulder до оперативного втручання був $31,5\pm 7,7$ та $33,3\pm 4,2$ балів ($p=0,347$), при фінальному огляді $46\pm 2,6$ та $46,1\pm 1,6$ балів ($p=0,934$), за шкалою Constant-Murley до оперативного втручання $68,9\pm 12,4$ та $69,7\pm 14,5$ балів ($p=0,863$), при фінальному огляді $94,2\pm 7,7$ і $96,5\pm 3,9$ балів ($p=0,291$), за шкалою Acromioclavicular Joint Instability Scoring System до хірургічного лікування $31,3\pm 9,5$ та $25,1\pm 8,2$ балів ($p=0,087$), при

фінальному огляді $79,9 \pm 16,7$ та $66,9 \pm 9,1$ балів ($p < 0,05$) в I та II групі у пацієнтів із застарілим вивихом акроміального кінця ключиці.

Проведено аналіз реабілітаційного лікування 121 пацієнта (89,6%): 38 пацієнтів (28,1%) I групи та 83 пацієнта (61,5%) II групи з гострим та застарілим вивихом акроміального кінця ключиці, які були розподілені на 3 групи: «Стандартний протокол» (проходили реабілітаційне лікування з лікарем фізичної та реабілітаційної медицини амбулаторно або у реабілітаційному відділенні), «Самостійний протокол» (проходили реабілітаційне лікування з наданими рекомендаціями самостійно), «Без реабілітації» (реабілітаційне лікування не проводилось). Реабілітаційна програма «Стандартний протокол» для відновлення пацієнтів із травматичним та хронічним вивихом акроміального кінця ключиці, яким виконували відкрите або артроскопічно асистоване усунення вивиху акроміального кінця ключиці є ефективною, сприяє покращенню результатів відновлення, дозволяє хворим швидше відновитись та повернутись до повсякденного життя.

Проведений аналіз причин помилок та ускладнень в діагностиці та лікуванні пацієнтів із гострим та застарілим вивихом акроміального кінця ключиці встановив 198 помилок у 94 пацієнтів (69,6%), які були розподілені на діагностичні (79,8%): виконання рентгенографічного обстеження акроміально-ключичного суглоба в одній проекції (69,6%), відсутності встановлення ступеню вивиху акроміального кінця ключиці (17,8%); тактичні (11,1%): невірне розташування металофіксаторів (7,3%), невірний вибір розміру висоти гачка спеціалізованої пластини (1,5%), використання фіксаторів, які повністю обмежують рухи в акроміально-ключичному суглобі (0,7%), вибір неоптимальної довжини гвинтів (5,2%), черезсуглобове проведення металофіксаторів (1,5%); лікувальні (9,1%): міграція фіксаторів (1,5%), невірний термін видалення металофіксаторів (2,2%), невірний термін іммобілізації

верхньої кінцівки в післяопераційному періоді (1,5%), інфекційні ускладнення (0,7%), остеоліз дистального кінця ключиці (0,7%), перелом ключиці (0,7%).

Ключові слова: аналіз літератури, акроміально-ключичний суглоб, вивих, діагностика, математичне моделювання, плечовий суглоб, травматичний, лікування, застарілий, артроскопія, лікувальна фізкультура, ушкодження.

ABSTRACT

Bezruchenko S. Diagnostics and surgical treatment of acromioclavicular joint dislocations and their consequences. – Qualifying scientific work as manuscript rights.

Dissertation for obtaining the scientific degree of Doctor of Philosophy (PhD) in the specialty 22 “Health Protection” (222 – Medicine). – State Institution “Institute of Traumatology and Orthopedics of the National Academy of Medical Sciences of Ukraine”, Kyiv, 2024.

The problem committee approved the dissertation work at the State Institution “Institute of Traumatology and Orthopedics of the National Academy of Medical Sciences of Ukraine”.

The dissertation is devoted to improving the diagnostics and increasing the effectiveness of surgical treatment of acromioclavicular joint dislocations based on clinical and instrumental diagnostic methods, biomechanical experiments, and surgical treatment of acute and chronic acromioclavicular joint dislocations.

The actuality of the dissertation research is primarily due to the lack of a systematic approach and a clear algorithm in the diagnosis and treatment of acromioclavicular joint dislocations. Minimally invasive reconstructive procedures to treat acromioclavicular joint dislocations have gained the popularity of orthopedic surgeons in the medical practice of Ukraine in recent years. It is worth noting the fundamental research studies of Ukrainian scientists such as Prof. O.A. Buryanov, prof. M.L. Golovakha, prof. V.G. Klymovytskyi and their foreign colleagues – Andreas

B. Imhoff, M. Scheibel, A. Mazzocca, F. Martetschläger, etc. Orthopedic surgeons possessing limited practical knowledge, try to treat patients with “outdated” methods, according to a standard scheme, without considering associated injuries of the shoulder joint, the causes of the pain syndrome, and its intensity. Meanwhile, high-tech development of diagnostics methods requires a more detailed examination of all shoulder joint structures.

A retrospective review of the diagnostics and treatment of 135 patients with acute and chronic acromioclavicular joint dislocations treated in the departments of the SI “Institute of Traumatology and Orthopaedics of the National Academy of Medical Sciences of Ukraine” from 2010 to 2021 was performed. The patients were divided into two clinical groups: I group – 58 patients (42.9%) were subjected to dynamic type of fixation with the use of a suspension loop device, and II group – 77 patients (57.1%) underwent Hook-plate fixation acromioclavicular joint dislocation.

Based on the results of a biomechanical experiment, the influence of different methods of acromioclavicular joint fixation (Weber fixation, Bosworth screw, Hook-plate, dynamic fixation system, external fixation device) on the kinematics of the movements of the acromioclavicular and sternoclavicular joints during upper extremity elevation was justified. The importance of reconstruction both statical and dynamic stabilizers of the acromioclavicular joint has been proven; additional fixation of the acromioclavicular ligaments is mandatory to restore the joint's horizontal stability.

The study analyzed the diagnostic value of clinical and instrumental methods diagnostics of the acromioclavicular joint dislocation, depending on the type of dislocation and the injury history. For type III dislocation according to the Rockwood classification, three leading clinical tests are selected: "piano key" (accuracy 82.9%), "Paxinos test" (accuracy 88.8%), "Cross-body adduction test" (accuracy 81.3%), for type IV dislocation - the "piano key" test (accuracy 85.2%) and "Paxinos test" (accuracy 85.2%), for type V dislocation was the test "piano key" (accuracy 92.0%), for chronic dislocations were "piano keys" (accuracy 86.4%),

"Paxinos test" (accuracy 86.6%). Analyzing the results of the x-ray examinations, for type III dislocation, the most significant diagnostic value was in the Alexander view (accuracy 94.3%), for type IV dislocation in the axial view (accuracy 100.0%), for type V dislocation in Zanca view (accuracy 91.2%), for chronic dislocation in the Alexander view (accuracy 92.1%). The diagnostic efficiency of the ultrasonographic examination method was the highest for patients with type V dislocation (accuracy 91.8%) and the lowest for patients with chronic dislocation (accuracy 85.9%). In patients with type III dislocation, 19 patients (70.4%) were diagnosed injury anterior portion of the deltoid muscle, and 14 patients (56.0%) were diagnosed injury of the anterior portion of the trapezius muscle in insertion to the acromial end of the clavicle. Among patients with type IV dislocation, four patients (100.0%) had injury of anterior portion of the deltoid muscle, and two patients (50.0%) had injury of anterior portion of the trapezius muscle in insertion to the acromial end of the clavicle. In 37 (97.4%) patients with V type dislocation, had injury anterior portion of the deltoid muscle, and in 25 patients (67.6%) had injury anterior portion of the trapezius muscle in insertion to the acromial end of the clavicle. In 32 (100.0%) patients with chronic dislocation, were diagnosed with fibrous changes at the insertion site of the deltoid and trapezius muscle's anterior portion. The diagnostic effectiveness of the MRI examination was for patients with type IV dislocation (accuracy 88.9%), the lowest diagnostic value was for patients with type III dislocation (accuracy 69.4%) and chronic acromioclavicular joint dislocations (accuracy 70.4%).

A retrospective analysis of 39 patients (41.5%) of the I group and 55 patients (58.5%) of the II group with acute acromioclavicular joint dislocation was performed. At the final examination, the vertical instability of the acromioclavicular joint in the Zanca view was assessed: anatomical reposition of joint was observed in 26 patients (66.7%) of the I group and 31 patients (56.4%) of the II group ($p < 0.05$), subluxation in 11 patients (28.2%) of the I group and six patients (10.9%) of the II group ($p < 0.05$), re-dislocation in 2 patients (5.1%) of the I group and three patients of the II group

(5.5%) ($p=0.152$). At the final examination, the horizontal instability of the acromioclavicular joint was assessed in the Alexander and axial view: anatomical reposition of joint was observed in 28 patients (71.8%) of the I group and 16 patients (44.4%) of the II group ($p<0.05$), subluxation in 8 patients (20.5%) of the I group and 16 patients (44.4%) of the II group ($p<0.05$), re-dislocation in 3 patients (7.7%) of the I group and 4 patients (11.2%) of the II group ($p=0.616$). A retrospective analysis of 19 patients (46.3%) of the I group and 22 patients (53.7%) of the II group with chronic acromioclavicular dislocation (the time of injury was more than 21 days) was performed. At the final examination, the vertical instability of the acromioclavicular joint in the Zanca view was assessed: anatomical reposition of the joint was observed in 14 patients (73.7%) of the I group and ten patients (45.5%) of the II group ($p<0.05$), subluxation in 4 patients (21.1%) of the I group and ten patients (45.5%) of the II group ($p<0.05$), re-dislocation in 1 patient (5.2%) of the I group and two patients of the II group (9%) ($p=0.152$). At the final examination, the horizontal instability of the acromioclavicular joint was assessed in the Alexander and the axial view: anatomical reposition of the joint was observed in 18 patients of the I group and 16 patients of the II group ($p=0.064$), re-dislocation was present in 1 patient of the I group and six patients of the II group ($p<0.05$). The mean Oxford Shoulder score at the final follow-up was 45.6 ± 1.9 and 45.5 ± 1.6 points ($p=0.758$), the mean Constant-Murley score was 93.7 ± 6.1 and 91.7 ± 4.2 points ($p=0.699$), the mean Acromioclavicular Joint Instability Scoring System was 87.1 ± 16.7 and 78.5 ± 12.8 points ($p<0.05$) in I and II groups in patients with acute acromioclavicular joint dislocation. The mean Oxford Shoulder score before surgical treatment was 31.5 ± 7.7 and 33.3 ± 4.2 points ($p=0.347$), and at the final examination, it was 46 ± 2.6 and 46.1 ± 1.6 points ($p=0.934$), the mean Constant-Murley score before surgical treatment was 68.9 ± 12.4 and 69.7 ± 14.5 points ($p=0.863$), at the final examination was 94.2 ± 7.7 and 96.5 ± 3.9 points ($p=0.291$), the mean Acromioclavicular Joint Instability Scoring System before surgical treatment was 31.3 ± 9.5 and 25.1 ± 8.2 points ($p=0.087$), at the final examination 79.9 ± 16.7 and

66.9±9.1 points ($p<0.05$) in I and II groups in patients with chronic acromioclavicular joint dislocation.

An analysis of the rehabilitation treatment of 121 patients (89.6%) was performed: 38 patients (28.1%) of the I group and 83 patients (61.5%) of the II group with acute and chronic AC joint dislocation, which were divided into three groups: “Standard protocol” (those who underwent rehabilitation treatment with a physical medicine and rehabilitation physician on an outpatient basis or in a rehabilitation department), “Independent protocol” (those who underwent rehabilitation treatment with provided recommendations independently), “Without rehabilitation” (rehabilitation treatment was not carried out). The rehabilitation program “Standard Protocol” for patients with acute and chronic AC joint dislocation who underwent open or arthroscopically assisted reconstruction is effective, improves recovery results, and allows patients to recover faster and return to everyday life.

The analysis of complications and mistakes in the diagnosis and treatment of patients with acute and chronic acromioclavicular joint dislocation identified 198 mistakes in 94 patients (69.6%), which were divided into diagnostic (79.8%): X-ray examination of the acromioclavicular joint in one view (69.6%), absence type of acromioclavicular joint dislocation (17.8%); tactical (11.1%): incorrect location of fixator (7.3%), incorrect selection of the size of the hook height of a Hook plate (1.5%), use of fixators that completely limit movements in the acromioclavicular joint (0.7%), suboptimal length of screws (5.2%), transarticular insertion of fixators (1.5%); surgical treatment (9.1%): migration of fixators (1.5%), incorrect time of removal of Hook plate (2.2%), incorrect time of sling immobilization in the postoperative period (1.5%), infectious complications (0.7%), osteolysis of the distal end of the clavicle (0.7%), fracture of the clavicle (0.7%).

Key words: acromioclavicular joint, chronic, dislocation, mathematic modelling, trauma, arthroscopy, literature analysis, surgical treatment, exercise, diagnostics, injury, shoulder joint, rehabilitation, surgical treatment.

СПИСОК ПУБЛІКАЦІЇ ЗДОБУВАЧА, В ЯКИХ ОПУБЛІКОВАНІ ОСНОВНІ НАУКОВІ РЕЗУЛЬТАТИ ДИСЕРТАЦІЇ

Статті у періодичних виданнях, включених до наукометричної бази даних Scopus:

1. Bezruchenko, S., Dolhopolov, O., Yarova, M., Luchko, R., & Mazevych, V. (2022). Clinical evaluation and instrumental diagnostics in acute acromioclavicular joint dislocation. *Ortopedia, traumatologia, rehabilitacja*, 24(1), 1-12. <https://doi.org/10.5604/01.3001.0015.7800> (Здобувач розробив дизайн дослідження, зібрав матеріал та провів його статистичну обробку і аналіз, написав та підготував публікацію до друку. Інтерпретація отриманих результатів здійснена разом із співавторами).

Статті у періодичному виданні, включеному до наукометричної бази Web of Science:

2. Долгополов, О. В., Ярова, М. Л., Безрученко, С. О. (2020). Ретроспективній аналіз лікування хворих із вивихом акроміального кінця ключиці спеціалізованою пластиною. *Запорізький Медичний Журнал*, 22(119), 231-239. <https://doi.org/10.14739/2310-1210.2020.2.200623> (Здобувач розробив дизайн дослідження, зібрав матеріал та провів його статистичну обробку і аналіз, написав та підготував публікацію до друку. Інтерпретація отриманих результатів здійснена разом із співавторами)

Статті у виданнях, включених до переліку наукових фахових видань України:

3. Безрученко, С. О., Долгополов, О. В., Лазарев, І. А., Чкалов, О. В., Ярова, М. Л. (2020). Біомеханічне обґрунтування впливу способів фіксації вивиху надплечового кінця ключиці на кінематику рухів надплечово-ключичного та грудино-ключичного суглобів. *Ортопедия, Травматология и Протезирование*, 3(620), 19-28. <https://doi.org/10.15674/0030-59872020319-28> (Здобувач розробив дизайн дослідження, зібрав матеріал та провів його

статистичну обробку і аналіз, написав та підготував публікацію до друку. Інтерпретація отриманих результатів здійснена разом із співавторами)

4. Безрученко, С. О. (2021). Лікування травматичних вивихів акроміально-ключичного суглоба III та V типу за класифікацією Rockwood за допомогою динамічної системи стабілізації під артроскопічним контролем з та без шва зв'язок акроміально-ключичного суглоба. *Вісник Ортопедії, Травматології та Протезування*, 1(108), 5-12. <https://doi.org/10.37647/0132-2486-2021-108-1-5-12> (Здобувач розробив дизайн дослідження, зібрав матеріал та провів його статистичну обробку і аналіз, написав та підготував публікацію до друку).

5. Безрученко, С. О., Долгополов, О. В., Юрійчук, Л. М., Ярова, М. Л., Богдан, С. В., Сіфоров, Д. В. (2022). Результати хірургічного лікування хворих із застарілими вивихами акроміального кінця ключиці. *Вісник Ортопедії, Травматології та Протезування*, 2(113), 11-20. <https://doi.org/10.37647/0132-2486-2022-113-2-11-20> (Здобувач розробив дизайн дослідження, зібрав матеріал та провів його статистичну обробку і аналіз, написав та підготував публікацію до друку. Інтерпретація отриманих результатів здійснена разом із співавторами).

Наукові праці, які засвідчують апробацію матеріалів дисертації (тези доповідей):

1. Сучасна діагностика та малоінвазивне лікування ушкоджень акроміально-ключичного суглоба // Збірник наукових праць конференції молодих вчених. Чернігів – 2017. – С. 96-97. (Здобувач розробив дизайн дослідження, зібрав матеріал та провів його статистичну обробку і аналіз, написав та підготував публікацію до друку. Інтерпретація отриманих результатів здійснена разом із співавторами).

2. Біомеханічне визначення впливу способів фіксації вивиху акроміального кінця ключиці на акроміально-ключичний та грудино-ключичний суглоби /

С. О. Безрученко, О.В. Долгополов, О.В. Чкалов, М. Л. Ярова // Матеріали науково-практичної конференції з міжнародною участю «Актуальні питання лікування ортопедичної патології та наслідків травм опорно-рухової системи». Дніпро - 2019. – С. 8-9. *(Здобувач розробив дизайн дослідження, зібрав матеріал та провів його статистичну обробку і аналіз, написав та підготував публікацію до друку. Інтерпретація отриманих результатів здійснена разом із співавторами)*

3. Біомеханічне обґрунтування оптимальної методики фіксації ушкоджень акроміально-ключичного суглоба / С. О. Безрученко, О.В. Долгополов, О.В. Чкалов, М. Л. Ярова // Збірник наукових праць «XVIII з'їзд ортопедів-травматології України». – 2019. – С. 260-261. *(Здобувач розробив дизайн дослідження, зібрав матеріал та провів його статистичну обробку і аналіз, написав та підготував публікацію до друку).*

4. Порівняльний аналіз результату лікування хворих з вивихом акроміального кінця ключиці III-V ступеня за Rockwood спеціалізованою пластиною та артроскопічними методиками лікування // Матеріали з'їзду (тези) III з'їзд ГО «Всеукраїнська асоціація травматології та остеосинтезу». – 2020. - С. 41-42. *(Здобувач розробив дизайн дослідження, зібрав матеріал та провів його статистичну обробку і аналіз, написав та підготував публікацію до друку).*

5. Результати хірургічного лікування застарілих вивихів акроміального кінця ключиці // Матеріали П'ятої Всеукраїнської науково-практичної конференції «Актуальні питання лікування патології суглобів та ендопротезування». – 2021. С. 13-14. *(Здобувач розробив дизайн дослідження, зібрав матеріал та провів його статистичну обробку і аналіз, написав та підготував публікацію до друку).*

ЗМІСТ

Анотація.....	1
Список публікації здобувача, в яких опубліковані основні наукові результати дисертації.....	11
Зміст.....	14
Перелік умовних позначень.....	16
Вступ.....	17
РОЗДІЛ 1. Сучасний стан проблеми діагностики та лікування травматичних та застарілих вивихів акроміального кінця ключиці (огляд літератури).....	24
РОЗДІЛ 2. Матеріали та методи дослідження.....	37
2.1. Загальна характеристика хворих.....	37
2.2. Класифікація.....	41
2.3. Клінічне обстеження хворих.....	42
2.4. Рентгенологічне дослідження акроміально-ключичного суглоба.....	45
2.5. Ультрасонографічне дослідження акроміально-ключичного суглоба.....	48
2.6. Магнітно-резонансна томографія акроміально-ключичного та плечового суглоба.....	49
2.7. Комп'ютерна томографія акроміально-ключичного суглоба.....	50
2.8. Оцінка діагностичної ефективності показників клінічних та інструментальних методів дослідження.....	51
2.9. Клініко-функціональна оцінка результатів хірургічного лікування хворих.....	53
2.10. Методика експериментальних досліджень.....	55
2.11. Методи статистичної обробки даних.....	58
РОЗДІЛ 3. Біомеханічне обґрунтування впливу способів фіксації вивиху акроміального кінця ключиці на кінематику рухів акроміально-ключичного та грудино-ключичного суглобів.....	60
3.1. Теоретичне обґрунтування біомеханічного напівнатурного моделювання способу фіксації вивиху акроміального кінця ключиці різними методиками фіксації.....	60

3.2. Результати напівнатурного моделювання фіксації вивиху акроміального кінця ключиці різними методиками фіксації.....	64
РОЗДІЛ 4. Аналіз ефективності клініко-інструментальних методів діагностики гострих та застарілих вивихів акроміального кінця ключиці.....	71
4.1. Класифікація пошкоджень акроміально-ключичного суглоба.....	71
4.2. Клінічне обстеження.....	72
4.3. Рентгенологічне дослідження.....	74
4.4. Ультрасонографічне обстеження.....	80
4.5. Магнітно-резонансна томографія.....	83
4.6. Комп'ютерна томографія.....	88
РОЗДІЛ 5. Результати хірургічного лікування пацієнтів з травматичним та застарілим вивихом акроміального кінця ключиці.....	93
5.1. Оперативне лікування хворих з гострим вивихом акроміального кінця ключиці.....	94
5.2. Оперативне лікування хворих з застарілим (хронічним) вивихом акроміального кінця ключиці.....	101
5.3. Аналіз результатів хірургічного лікування хворих з гострим вивихом акроміального кінця ключиці.....	107
5.4. Аналіз результатів хірургічного лікування хворих із застарілим (хронічним) вивихом акроміального кінця ключиці.....	131
5.5. Післяопераційне відновне лікування хворих із вивихом акроміального кінця ключиці.....	146
5.6. Аналіз причин незадовільних результатів хірургічного лікування, помилок і ускладнень в лікуванні травматичних та застарілих вивихів акроміального кінця ключиці, шляхи їх запобігання та вирішення.....	152
Висновки.....	164
Список використаних джерел.....	167
Додаток А.....	187
Додаток Б.....	188

ПЕРЕЛІК УМОВНИХ ПОЗНАЧЕНЬ

АК – акроміально-ключичний

АКС – акроміально-ключичний суглоб

АКК – акроміальний кінець ключиці

ДУ «ІТО НАМНУ» – Державна установа «Інститут травматології та ортопедії Національної академії медичних наук України»

МРТ – магнітно-резонансна томографія

ПС – плечовий суглоб

УСГД – ультрасонографічне дослідження

КТ – комп'ютерна томографія

МСКТ – мультиспіральна комп'ютерна томографія

ACJISS – Acromioclavicular Joint Instability Scoring System

CMS, CS – Constant-Murley Score

CCD – coracoclavicular distance (дзьобоподібно-ключична відстань)

NLR – Negative likelihood ratio

NPV – Negative predictive value

OLAC – відстань перекриття акроміально-ключичного суглоба

OSS – Oxford Shoulder Score

PLR – positive likelihood ratio,

PPV – Positive predictive value

ВСТУП

Актуальність теми. Гострі (травматичні) та застарілі (хронічні) пошкодження акроміально-ключичного суглоба (АКС) з вивихом акроміального кінця ключиці (АКК) – поширене ушкодження плечового поясу, з яким щоденно стикаються лікарі ортопеди-травматологи всього світу. Зустрічається в різних вікових групах, найчастіше у людей молодого, працездатного віку, при заняттях травматичними видами спорту, прямому падінні на плече та в результаті дорожньо-транспортних пригод. Вивихи АКК складають від 7% до 26,1% дислокацій ділянки плечового поясу та займають третє місце після вивиху плеча та передпліччя [6, 8, 79]. У спортсменів гострі вивихи АКК досягають від 40% до 50% від вивихів плечового поясу. Частота травм АКС у загальної популяції складає 1,8 на 10 тисяч населення щорічно [121]. У відділення швидкої допомоги звертаються за допомогою з ушкодженням АКС 1,8 на 10000 чоловік в Італії та 8,9 на 10000 чоловік в Шотландії. В Швеції з населенням в чверть мільйона людей, пошкодження АКС складають 4% від усіх пошкоджень плечового поясу. Вивихи АКК зустрічаються у співвідношенні 8:1, переважають чоловіки, найбільш поширені в людей працездатного віку, від 35 до 39 років [54].

Незважаючи на значні досягнення в хірургії плечового суглоба (ПС), незадовільні результати лікування вивиху АКК становлять від 20,8% до 44%, рівень ревізійних оперативних втручань сягає 9,5%, основними ускладненнями є рецидив вивиху та посттравматичний деформуючий артроз акроміально-ключичного суглоба [54, 117].

Стандартне обстеження при ушкодженні АКС сьогодні в більшості випадків обмежується лише рентгенографією, яка традиційно проводиться тільки в передньо-задній проекції та з навантаженням, однак, згідно з міжнародними науковими дослідженнями таке обстеження не завжди відповідає реальному ступеню пошкодження і призводить до невірних висновків, оскільки контракція дельтоподібного та трапецієподібного м'язів може імітувати усунення вивиху

АКК і, як наслідок, помилкового трактування діагнозу та вибору тактики подальшого лікування.

Аналіз опублікованих зарубіжних публікацій з питань діагностики ушкоджень АКС свідчить про значний інтерес і популяризацію таких інструментальних методів дослідження, як УЗД, МРТ, КТ, та впровадження цих досліджень як обов'язкових. При травмі АКС пошкоджується не тільки сам суглоб, а й інші структури плечового поясу, наприклад мають місце переломи ключиці і дзьобоподібного відростка лопатки, вивих грудино-ключичного суглоба, пошкодження плечового сплетення, пошкодження суглобової губи лопатки та сухожилків ротаторної манжети плеча. Такі супутні травми висвітлені у поодиноких публікаціях в науковій літературі, але з розвитком додаткових методів діагностики – цифрова рентгенографія, комп'ютерна томографія та магнітно-резонансна томографія – такі повідомлення з'являються все частіше. Вчасно невиявлені та неліковані супутні пошкодження можуть призвести до значного порушення функцій верхньої кінцівки і хронічного больового синдрому. Слід зазначити, що заклади охорони здоров'я, як правило, мають в своєму арсеналі всі сучасні методи візуальної діагностики (КТ, МРТ, УЗД тощо) для обстеження пошкоджень акроміально-ключичного суглоба, але що стосується наукового осмислення проблеми що розглядається, у вітчизняній літературі ми не знайшли публікацій, присвячених питанню клініко-інструментальної діагностики, ускладнень після проведеного лікування та алгоритму лікування в разі застарілих пошкоджень АКС. У закордонних виданнях дана тема є актуальною з точки зору пошуку нових сучасних і малоінвазивних методів лікування. Широко застосовуються нестандартні методики лікування, результати яких, за оцінками авторів, знаходяться на рівні добрих і відмінних [51].

Незважаючи на те, що проблема пошкодження АКС виглядає досить простою і вирішеною з точки діагностики та лікування, з різних причин в

практичній діяльності ортопеда-травматолога часто виникає необхідність лікувати пацієнтів вже з наслідками вивиху АКК, які нерідко є незворотними і приводять до грубих порушень функції ПС.

Таким чином, діагностика та лікування ушкоджень АКС не завжди є своєчасними, а іноді і помилковими. Вибір тактики лікування не відповідає сучасним поглядам у хірургії АКС, негативний результат зумовлений нерозумінням анатомічних особливостей суглоба. У зв'язку з цим розробка нових підходів до діагностики, розуміння біомеханіки ушкодження АКС та вдосконалення методів хірургічного лікування є актуальною темою досліджень.

Мета дослідження. Покращити результати хірургічного лікування хворих із гострими та застарілими вивихами акроміального кінця ключиці шляхом розробки диференційованої тактики клініко-інструментальної діагностики та лікування.

Завдання дослідження

1. На основі біомеханічного експерименту вивчити вплив різних способів фіксації вивиху акроміального кінця ключиці на кінематику рухів акроміально-ключичного та грудино-ключичного суглоба під час елевації верхньої кінцівки та обґрунтувати сучасний підхід до їх використання.
2. Вивчити діагностичну ефективність клініко-інструментальних методів дослідження пошкоджень акроміально-ключичного суглоба в залежності від ступеня вивиху за класифікацією Rockwood.
3. Провести аналіз результатів хірургічного лікування пацієнтів із гострими та застарілими вивихами акроміально-ключичного суглоба.
4. Провести аналіз поєднаних пошкоджень акроміально-ключичного та плечового суглоба, оцінити обсяг та ефективність хірургічного лікування.

5. Визначити показання до відновлення горизонтальної стабільності у пацієнтів з III і V ступенем вивиху акроміально-ключичного суглоба за класифікацією Rockwood під час динамічного типу фіксації.
6. Визначити терміни первинної фіксації акроміально-ключичного суглоба та показання до пластичного заміщення зв'язок акроміально-ключичного суглоба та дзьобоподібно-ключичних зв'язок.

Об'єкт дослідження: вивих акроміально-ключичного суглоба.

Предмет дослідження: дані клініко-інструментальної діагностики пошкоджень зв'язок акроміально-ключичного суглоба та дзьобоподібно-ключичних зв'язок, результати біомеханічного аналізу впливу різних способів фіксації вивиху акроміального кінця ключиці на акроміально-ключичний суглоб, результати хірургічного лікування.

Методи дослідження: клінічне обстеження, рентгенологічне дослідження, КТ дослідження, МРТ дослідження, ультрасонографічне дослідження, біомеханічне дослідження, статистичне дослідження.

Наукова новизна отриманих результатів:

Вперше на основі біомеханічного експерименту було проведено аналіз впливу різних способів фіксації вивиху акроміального кінця ключиці на кінематику рухів акроміально-ключичного та грудино-ключичного суглобів під час елевації верхньої кінцівки.

Вперше було визначено діагностичну ефективність клініко-інструментальних методів дослідження в залежності від давності травми (гострі та застарілі) та ступеня вивиху акроміального кінця ключиці за класифікацією Rockwood.

Вперше було визначено взаємозв'язок між терміном від моменту травми, ступенем вивиху за класифікацією Rockwood, частотою рецидиву вивиху, розвитком посттравматичного деформуючого артрозу та способом фіксації вивиху акроміального кінця ключиці.

Вперше було проведено аналіз частоти та структури поєднаних ушкоджень акроміально-ключичного і плечового суглоба та їх вплив на результати хірургічного лікування.

Вперше був розроблений диференційований підхід до лікування застарілих вивихів акроміального кінця ключиці та профілактики післяопераційних рецидивів вивихів ключиці в акроміально-ключичному суглобі.

Практична значимість роботи

Розроблено диференційований підхід до діагностики, хірургічного та відновного лікування хворих із гострим та застарілим вивихом акроміального кінця ключиці, встановлено покази до хірургічного лікування поєднаних ушкоджень плечового суглоба, що скоротило терміни лікування та зменшило кількість оперативних втручань у хворих з цією патологією.

Впровадження в клінічну практику. Результати дисертаційного дослідження впроваджено в практику відділень ДУ «Інститут травматології та ортопедії НАМН України».

Особистий внесок здобувача. Дисертація є особисто виконаною та завершеною здобувачем науковою роботою. Автором самостійно проведений патентно-інформаційний пошук і проаналізований сучасний стан проблеми, а також можливості подальшого розвитку даного напрямку ортопедії і травматології. Самостійно створено електронну базу пацієнтів, здобувач проаналізував та узагальнив отримані дані клініко-інструментальних методів дослідження, провів їх статистичну обробку, сформулював висновки, написав усі розділи дисертації. У статтях, написаних за участю співавторів, проведено серію діагностичних та лікувальних процедур, реалізовано наукові ідеї здобувача.

Спільно з відділом біомеханіки ДУ «Інститут травматології та ортопедії НАМН України» за результатами біомеханічного експерименту автор визначив вплив різних способів фіксації вивиху акроміального кінця ключиці на

кінематику рухів акроміально-ключичного та грудино-ключичного суглоба при елевації верхньої кінцівки та проаналізував наявність вертикальної та горизонтальної стабільності акроміально-ключичного суглоба.

Клінічні розділи виконані з дотриманням вимог Гельсінської декларації про права людини (2000 р.), включаючи перегляд ЕС-GCP, основ законодавства України про охорону здоров'я (1992 р.), відповідних етичних норм щодо проведення клінічних та експериментальних досліджень.

Автор висловлює вдячність директору ДУ «ІТО НАМН України», д.мед.н., професору Поляченко Ю.В., заступнику директора з наукової роботи, завідувачу відділу мікрохірургії та реконструктивно-відновної хірургії верхньої кінцівки, д.мед.н., професору, член-кореспонденту НАМНУ Страфуну С.С. та співробітникам клініки, заступнику директора з організаційно-адміністративної роботи, завідувачу відділу функціональної діагностики ДУ «ІТО НАМН України», д.мед.н. Гайко О.Г. та співробітникам відділу та к.мед.н. Лазареву І.А.

Апробація матеріалів дисертації. Основні результати досліджень та положення дисертації були оприлюднені й обговорені на таких заходах: Науково-практична конференція «Актуальні проблеми сучасної ортопедії та травматології (для молодих вчених)», (с. Снов'янка, Чернігівська область., 2017), Третя Всеукраїнська науково-практична конференція «Актуальні питання лікування патології суглобів та ендопротезування», (Приморськ, 2018), Вчена Рада ДУ «ІТО НАМН України», (Київ, 2018), Науково-практична конференція з міжнародною участю «Актуальні питання хірургії верхньої кінцівки, артроскопії та спортивної травми», (Львів, 2018), VIII Польсько-Українсько-Білоруська ортопедична конференція, (Краків, 2019), Науково-практична конференція з міжнародною участю «Актуальні питання лікування ортопедичної патології та наслідків травм опорно-рухової системи», (Дніпро, 2019), XVIII З'їзд ортопедів-травматології України, (Івано-Франківськ, 2019), Засідання Закарпатської обласної філії ВГО «Українська асоціація ортопедів-травматологів»

(м. Ужгород, 2020), III з'їзд ГО «Всеукраїнська асоціація травматології та остеосинтезу», (Київ, 2020), П'ята Всеукраїнська науково-практична конференція «Актуальні питання лікування патології суглобів та ендопротезування», (Запоріжжя-Приморськ, 2021), Науково-практична конференція з міжнародною участю «29 SECEC-ESSSE CONGRESS – POZNAN 2021», (Познань, Польща, 2021), , Науково-практична конференція з міжнародною участю «The 23rd EFORT Annual Congress» (Лісабон, Португалія, 2022), Науково-практичний семінар «Актуальні питання артроскопічної хірургії акроміально-ключичного суглоба», (Київ, 2021), Науково-практична конференція «Актуальні питання артроскопічної хірургії плечового суглобу», (Київ, 2022).

Публікації. Матеріали роботи висвітлені в 5 наукових працях, в тому числі у 4 статтях у наукових фахових виданнях, затверджених ДАК МОН України та включених до наукометричних та реферативних баз, 1 статті у закордонному виданні, 5 тезах в матеріалах з'їздів та конференцій. Наукометричні та реферативні бази: Scopus, Web of Science, MEDLINE, Excerpta Medica / EMBASE, Index Copernicus, PSJD, EBSCO, Google Scholar and Polish Medical Bibliography (GBL), Національна бібліотека України імені В.І. Вернадського, Scimago Journal & Country Rank, DOAJ.

Структура та обсяг дисертації. Робота викладена на 189 сторінках машинописного тексту і складається з вступу, 5 розділів, висновків, списку використаних джерел, який містить 130 джерел інформації (9 кирилицею та 121 латиницею), 2 додатків; дисертація ілюстрована 59 рисунками та діаграмами і включає 38 таблиць. Дисертаційна робота виконана на базі відділення мікрохірургії та реконструктивно-відновної хірургії верхньої кінцівки та відділення важкої поліструктурної травми ДУ «Інститут травматології та ортопедії НАМН України» під науковим керівництвом доктора медичних наук Долгополова Олексія Вікторовича.

РОЗДІЛ 1

СУЧАСНИЙ СТАН ПРОБЛЕМИ ДІАГНОСТИКИ ТА ЛІКУВАННЯ ГОСТРИХ ТА ЗАСТАРІЛИХ ВИВИХІВ АКРОМІАЛЬНОГО КІНЦЯ КЛЮЧИЦІ (огляд літератури)

Епідеміологія. Вивихи АКК є поширеною травмою ПС, яка вражає 2 із 10 000 людей у загальній популяції та становить від 9% до 12% усіх травм плеча і до 8% від вивихів інших локалізацій, посідаючи третє місце після вивиху плеча та передпліччя. Більшість травм припадає на найбільш активний у трудовому відношенні вік – від 18 до 40 років, причому чоловіки травмуються в 8,5 разів частіше, ніж жінки; причиною цієї невідповідності є схильність до активних та контактних видів спорту, таких як хокей, боротьба, регбі, лижі тощо [90].

Класифікація. У 1917 році Cadenat та ін. публікує класифікацію ушкоджень АКС, в основу якої було покладено механізм травми. Автор поділяє вивихи акроміального кінця ключиці на повні і неповні, при яких відбувається послідовний процес розриву капсули та зв'язок АКС, дзобоподібно-ключичних зв'язок і, як кінцевий етап, пошкодження дельтоподібного і трапецієвидного м'язів під час травми. Його класифікація була покладена в основу класифікації Tossy та ін., яка була опублікована в 1963 р. і включає 3 типи вивиху залежно від пошкодження зв'язкового апарату та рентгенологічних ознак зміщення АКК [53]. В 1967 році Allman запропонував класифікацію, яка складається з 3 типів ушкоджень і структурно подібна до класифікації Tossy [10]. Rockwood та ін. на основі класифікації Tossy, Cadenat та Allman, в 1984 році публікує розширену та доповнену класифікацію, яка включає в себе 6 типів пошкоджень та на сьогоднішній день є найбільш вживаною в практиці ортопедів-травматологів світу. Розширення застосування інструментальних методів обстеження хворих із вивихом АКС покращило розуміння патології та патофізіології цього ушкодження. Протягом останніх десятиліть класифікація вивихів за Rockwood

піддавалась вдосконаленню, дослідження багатьох науковців свідчить про те, що модель нестабільності АКС може бути більш складною. У 2014 році комітет ISAKOS запропонував розподілення III ступеня вивиху акроміального кінця ключиці, після виконання рентгенографії в стрес-проекції, на 2 типи – IIIА стабільні ушкодження, які потребують консервативного лікування та IIIВ нестабільні ушкодження, що потребують оперативного лікування, проте прогностичну цінність такого розподілу не досліджено [11, 82]. Запропоновано класифікацію Kraus, засновану на виявленні горизонтальної нестабільності АКС при виконанні рентгенографічного обстеження в проекції Alexander [12]. У 2017 році Scheibel та ін. підкреслили важливість оцінки біомеханіки АКС, клінічної і рентгенографічної оцінки динамічного зміщення АКК в горизонтальній площині при класифікації і лікування вивихів АКС [13]. Дослідження Немес та ін. при порівнянні рентгенологічного дослідження з магнітно-резонансною томографією (МРТ) привело до розробки класифікації, яка адаптувала класифікацію Rockwood до результатів МРТ. Результати цієї роботи наступні: у 52,2% пацієнтів діагноз при рентгенографічному та МРТ обстеженні збігався, в 34,2% хворих ступінь вивиху змінювався в бік меншої тяжкості, у 11,4% – в бік більш тяжкого ступеня, в 25% пацієнтів було виявлено додаткові пошкодження [89]. Таким чином, стрімкий розвиток неінвазивних методів обстеження потребує подальшого пошуку найбільш оптимальної класифікації вивихів АКС, яка б забезпечувала чіткий алгоритм вибору консервативного чи оперативного методу лікування.

Діагностика. Клінічна картина гострого вивиху АКК досить добре вивчена і описана в багатьох методичних рекомендаціях, підручниках та статтях. Важливим компонентом у диференціальній діагностиці ушкоджень цієї ділянки є клінічне обстеження хворих із травмою АКС [99, 101]. Основним описаним симптомом вивиху акроміального кінця ключиці є симптом «фортепіанної клавіші», однак перевірити його не завжди вдається – пацієнти з низьким

больовим порогом просто не дозволять цього зробити, якщо хворий звернувся не в перші години після травми – значно збільшується набряк і пальпація ключиці утруднюється, зміщення ключиці в горизонтальній площині, під дзьобоподібний або акроміальний відросток лопатки також буде малоінформативним. Додатковими запропонованими тестами є Cross-body Adduction тест, AC Resisted Extension тест, O'Brien's/Active Compression тест та Paxinos тест [79]. У 1971 році Zanca після оцінки 1000 рентгенограм дослідив, що стандартні передньо-задні рентгенограми плечового суглоба зазвичай мають накладання ості лопатки на АКС, і тому рекомендував рентгенівську трубку нахилити в краніальному напрямку під кутом 10-15 градусів, що виправило цю проблему і на сьогоднішній день проекція Zanca є стандартом при обстеженні АКС [128]. Історично для диференціальної діагностики II та III типу вивиху АКС за Rockwood використовували стрес-тест з навантаженням, але дані рандомізованих досліджень останніх років не свідчать про достовірну цінність цього обстеження. Bossart et al. дослідили 83 стрес-рентгенограм обох АКС і лише в 3 випадках (4%) була різниця між дзьобоподібно-ключичною відстанню; автори не рекомендували рутинного використання цього методу обстеження [126]. У 1954 році Alexander описав проекцію для діагностики гострих травм АКС, яка дозволяє виявити зміщення АКС в горизонтальній площині [97, 129]. Масштабне впровадження ультразвукового методу дозволило значно розширити діагностичну оцінку визначення ступеню пошкодження АКС. Динамічна горизонтальна нестабільність вважається основною причиною незадовільних клінічних результатів лікування вивихів АКС, методика УСГД дозволяє провести ранню діагностику та кількісне вимірювання горизонтального зміщення акроміального кінця ключиці, порівняти з протилежною інтактною стороною, уникнути радіаційного опромінення, і є легкодоступним і ефективним методом обстеження [23, 57]. Цінність рутинного використання МРТ-досліджень для діагностики вивихів АКС є дискусійною, але ряд авторів рекомендують

включати МРТ-дослідження в стандартний протокол обстеження пацієнтів з травмою АКС. Останній забезпечує чітку візуалізацію ушкодження окремих м'якотканинних структур, що дозволяє використовувати прямий метод класифікації, а не покладатись на вимірювання відстані за допомогою рентгенографії [12]. Результати багатьох досліджень показали, що комплекс патологічних змін при пошкодженні АКС, який визначається за допомогою МРТ, включає набагато більший перелік ушкоджених структур, ніж при рентгенографії, в тому числі зв'язки, м'язи, підшкірну клітковину [59]. Існує думка, що МРТ відноситься до найбільш ефективних методик виявлення пошкодження АКС, що дозволяє визначити максимальну кількість супутніх змін кісткових та м'якотканинних структур [46, 109]. На сьогоднішній день не існує стандартного МРТ-протоколу для дослідження АКС, використовується протокол візуалізації ПС, який призначений для дослідження сухожилків ротаторної манжети плеча. Труднощі візуалізації АКС за допомогою рутинного МРТ-сканування були визнані багатьма фахівцями, і наразі розробка адаптованого протоколу триває [97]. Cho та ін. при порівняння рентгенівського обстеження та 3D КТ у випадках гострого вивиху АКС не виявили достовірної статистичної переваги цього методу, а також з огляду на радіаційне опромінення та вартість не рекомендували КТ для рутинного використання у клінічній практиці [56]. Проте КТ АКС може бути використана в хронічних випадках для детальної візуалізації кісткових структур, у разі ревізійних оперативних втручань для виявлення міграції фіксаторів, розширення проведених тунелів в ключиці та дзьобоподібному відростку лопатки, переломах ключиці, акроміального та дзьобоподібного відростка лопатки [19]. Таким чином, розробка алгоритму обстеження пацієнтів з гострим та застарілим вивихом АКС має сприяти встановленню точного типу ушкодження та вибору подальшої тактики лікування.

Лікування гострих вивихів АКС. Лікування I та II типу вивиху АКС за класифікацією Rockwood у 98,0% випадків є консервативним, у 96,8% випадків вивихи IV-VI типу за класифікацією Rockwood лікують оперативно, вивих III типу залишається дискусійним питанням щодо вибору тактики лікування, у розподілі переважає хірургічне лікування – 58,3% [11]. З кожним роком збільшується кількість оперативних методик усунення та утримання вивиху акроміального кінця ключиці в анатомічному положенні. Так, у 2013 році було нараховано 151 методику [18], а вже в 2017 році кількість оперативних втручань налічувала 162 методики [117]. За даними F. Allemann та ін., при опитуванні ортопедів-травматологів, перевага при хірургічному лікуванні вивихів АКС надається фіксації спеціалізованою пластиною з гачком (36,6%), фіксацію динамічним типом фіксації обрали 31,2% респондентів (артроскопічна фіксація (19,4%) та фіксація системою MINAR (11,8%)) для IV-VI типу вивиху за класифікацією Rockwood. Приблизно подібну тактику лікування обрали при III типу вивиху – фіксацію Ноок-пластиною обрали 36,6% опитаних, динамічним типом фіксації – 31,2% [11]. При проведенні опитування ортопедів-травматологів 82 відділень травматології та загальної ортопедії Нідерландів, 66% ортопедів використовували динамічний тип фіксації, 31% обрали фіксацію спеціалізованою пластиною з гачком [35]. Такі методи утримання вивиху акроміального кінця ключиці як фіксація гвинтом Bosworth, фіксація спицями та залізним дротом за Вебер, апаратом зовнішньої фіксації стають історичними методами, у зв'язку з високим рівнем післяопераційних ускладнень, необхідністю тривалої іммобілізації оперованої кінцівки, міграції фіксаторів, необхідністю повторних оперативних втручань для видалення металофіксаторів [60].

Таким чином, на сьогоднішній день найбільш поширеними методами фіксації вивиху АКС є фіксація спеціалізованою пластиною з гачком (Ноок-пластина) та динамічні методи фіксації. У 1976 році Balser вперше описав спосіб

вправлення та фіксації вивиху АКК пластиною з гачком. У наступні десятиліття були представлені різні конструкції пластин, в основі яких лежать однакові принципи: відрите вправлення вивиху та фіксація попередньо змодельованою пластиною з гачком, що забезпечує жорстку внутрішню фіксацію. Перевагою цього методу є одночасна фіксація дзьобоподібно-ключичних зв'язок та зв'язок АКС [19]. Використання пластин набуло широкого поширення, особливо в Європі, з повідомленнями про незмінно високі функціональні результати [79]. Joо Nan Oh та ін. свідчать про добрий функціональний результат лікування – за шкалою VAS результат становить $1,15 \pm 0,98$, за шкалою SST – $11,03 \pm 1,11$, за шкалою Constant-Murley – $94,49 \pm 5,38$ балів. Крім того, присутні повідомлення про мізерний рівень ускладнень [94]. Sandesh Madi та ін. вказують на однаковий функціональний і рентгенологічний результат лікування між фіксацією пластиною та динамічним методом фіксації, відзначаючи вищу тенденцію до рецидиву вивиху в останній групі [76]. Di Francesco та ін. спостерігали рубцювання або загоєння дзьобоподібно-ключичних зв'язок у 88% пацієнтів на МРТ [42]. Sang Hun Ko та ін. при проведенні порівняльного дослідження клінічних результатів фіксації системою TightRope (Arthrex) та пластиною Hook довели, що суттєвих відмінностей у балах функціональних результатів, кінцевої дзьобоподібно-ключичної відстані та ускладнень немає, обидва хірургічні методи ефективні [68]. Незважаючи на високий рівень результатів лікування спеціалізованою пластиною з гачком, низка науковців ставлять під сумнів ефективність використання цього методу в його класичному вигляді та продовжують пошуки варіантів покращення результатів лікування [77]. Основними ускладненнями вважають контрактуру ПС (43%), остеоліз акроміального відростка лопатки в місті контакту з гачком пластини, біль при елевації верхньої кінцівки (15,5%) [33]. Guanghui Li та ін. дослідили, що збільшення кута нахилу гачка Hook-пластини до 15 градусів зменшує больовий синдром в плечі та покращує раннє післяопераційне відновлення [72]. Комбінована фіксація спеціалізованою пластиною з гачком та шинування

дзъобоподібно-ключичних зв'язок синтетичним шовним матеріалом що не розсмоктується забезпечує зменшення больового синдрому, зниження ризику періімплантного перелому, кращі короткострокові клінічні результати та знижує ризик остеолізу в місці контакту гачка пластини та акроміального відростка лопатки [28, 73]. Young Seok Lee та ін. підкреслюють, що затримка терміну операції більше 7 днів, збільшення дзъобоподібно-ключичної відстані і жіноча стать є факторами ризику рецидиву вивиху при використанні Hook-пластини [71].

У 2001 році Wolf та Pennington вперше описали артроскопічну стабілізацію дзъобоподібно-ключичних зв'язок за допомогою поліетиленового дротяного серкляжа. Elser та ін. використовували анкери, а Chernchujit та ін. використали анкери та титанову пластину для артроскопічної реконструкції вивихів АКС. Оригінальна система TightRope™ Arthrex була розроблена для фіксації дистального міжгомількового синдесмозу, і з часом використання цього імплантату в дещо модифікованому варіанті стало популярним для відновлення АКС. Перевага даного методу перед відкритими методами фіксації полягала в малоінвазивному доступі, шинування пошкоджених конічної та трапецієвидної зв'язок, відсутності необхідності повторного оперативного втручання для видалення металофіксаторів, діагностиці та лікуванні супутньої внутрішньосуглобової патології ПС, міцність на розрив фіксатора (589 N) перевищувала міцність непошкоджених дзъобоподібно-ключичних зв'язок (485 N). І, схоже, вирішена проблема хірургічного лікування вивиху АКС, привнесла низку нових питань, які у свою чергу потребують вирішення. Частота хірургічних ускладнень після артроскопічної реконструкції дзъобоподібно-ключичних зв'язок коливається від 13% до 27% і може досягати 40% за умови врахування вторинного зміщення акроміального кінця ключиці в післяопераційному періоді. Найбільш поширеними є кальцифікація дзъобоподібно-ключичних зв'язок (32%), біль у плечі (27%), рецидив вивиху (27%) поверхнева інфекція (4%), перелом ключиці або дзъобоподібного відростка лопатки (5%) [6].

Kim та ін. повідомили, що відновлення дзьобоподібно-ключичних зв'язок забезпечує лише вертикальну стабільність, в той час як залишкова горизонтальна нестабільність призводить до надмірного навантаження шовного матеріалу на кістку та викликає перелом ключиці або дзьобоподібного відростка лопатки [104]. У своєму дослідженні Sang-Jin Shin та ін. наводять незадовільні результати лікування травматичних вивихів АКК однопучковою методикою відновлення, втрата дзьобоподібно-ключичної відстані більше ніж на 50% спостерігалась у 33% пацієнтів протягом 3 місяців після оперативного лікування. Автори стверджують, що, незважаючи на задовільне відновлення функції плеча, необхідно дотримуватися належної обережності при хірургічному лікуванні гострого вивиху АКК за допомогою однопучкової системи фіксації [73]. Новим завданням для дослідників стало відновлення горизонтальної стабільності АКС. Зокрема, Salzman та ін. описали нову артроскопічно-асистовану двухпучкову методику відновлення конічної та трапецієвидної зв'язки АКС. Процедура забезпечувала стабільність у 2 площинах і призначена для відновлення дзьобоподібно-ключичних зв'язок. Клінічні результати були сприятливими в середньостроковому та довгостроковому періоді спостереження, однак дана хірургічна методика є дуже вимогливою та залежить від навичок хірурга. У деяких випадках анатомія пацієнта може навіть виключати можливість правильного та безпечного розміщення кісткових тунелів, що може призвести до незадовільних результатів лікування [101]. Враховуючі попередній досвід вивчення стабільності АКС і вирішене питання вертикальної стабільності АКС, сучасні дослідження зосередилися на окремому вивченні методів відновлення горизонтальної стабільності шляхом відновлення зв'язок АКС (шов, армування, аугментація). У дослідженні Robert W. Jordan та ін. доведено, що дзьобоподібно-ключична реконструкція з аугментацією зв'язок АКС показала кращу горизонтальну стабільність в біомеханічних та клінічних дослідженнях, однак порівняльні дослідження не показали клінічних переваг відповідно до шкал оцінювання American Shoulder and Elbow Surgeon та Constant, автор не

рекомендує використовувати аугментацію АКС в рутинній клінічній практиці [63]. Carmen Hann та ін. використовували подвійну систему TightRope з додатковим черезшкірним серкляжем зв'язок АКС і повідомили про хороші та відмінні клінічні результати – 90 (33-100) балів за шкалою CMS, 87 (43-100) балів за шкалою АСЛІ, після 2-річного спостереження пацієнтів [55]. Felix Dyrna та ін. в біомеханічному дослідженні, після розсічення капсули та зв'язок АКС, проводили аугментацію 5 різними способами: відновлювали передню, верхню, задню зв'язки, по колу та у формі вісімки, стабільність суглоба перевіряли на ротаційну та горизонтальну стабільність. Автори зазначають, що комбінована стабілізація дзьобоподібно-ключичних та акроміально-ключичних зв'язок відновлює не лише горизонтальну стабільність, але і залишає ротаційні рухи АКС, усі 5 типів не показали істотних індивідуальних відмінностей [43].

У статті Ноенеке та ін., опублікованій в 2023 році в журналі JSES International, розглядається широкий спектр хірургічних варіантів реконструкції, доступних для випадків ушкоджень АКС. Однак автори стверджують, що відсутність консенсусу щодо найбільш прийнятних хірургічних методів пояснюється високим рівнем невдач, що спостерігається при сучасних підходах [58].

При обстеженні та лікуванні пацієнтів із травмами АКС важливо враховувати складність рухів плечового поясу та всіх діючих сил. Дослідження трупних секцій показали, що ізольоване розрізання зв'язок АКС призводить до більшої передньо-задньої трансляції (горизонтальна нестабільність) порівняно з ізольованим розрізанням дзьобоподібно-ключичних зв'язок. Однак ізольоване розсічення дзьобоподібно-ключичних зв'язок призвело до більшої верхньо-нижньої трансляції (вертикальна нестабільність) [105]. Зв'язки АКС та дзьобоподібно-ключичні зв'язки діють синергічно, і дослідження показали, що перетин капсули АКС призводить до того, що конічна та трапецієвидна зв'язки зазнають подвійного навантаження горизонтально, але не вертикально [75]. Кісткова архітектура АКС також має вирішальне значення для підтримки

горизонтальної стабільності. Резекція дистального відділу ключиці не тільки збільшує горизонтальну нестабільність, але й супутнє виконання цього під час реконструкції АКС може створювати надмірне навантаження щодо проведеної реконструкції суглоба [58].

Крім того, у наш час косметичний результат лікування стає все більш важливим для пацієнтів. Проте кожен лікар ортопед-травматолог повинен розуміти баланс переваг між кращим косметичним результатом та більшою частотою ускладнень у пацієнтів з вивихом акроміального кінця ключиці.

Лікування застарілих (хронічних) вивихів АКС. У більшості пацієнтів із застарілим вивихом АКС в анамнезі розвиваються зміни в анатомічній орієнтації лопатки, що провокує зміни сухожилків ротаторної манжети плеча, розвиток дискінезії лопатки, SICK-синдрому та призводить до хронічного больового синдрому в ПС [27]. Загальновизнано, що дзьобоподібно-ключичні та АК зв'язки втрачають здатність до відновлення в термін більше 3 тижнів після травми [90]. М. Головаха та ін. ще в 2013 році, описуючи результати застосування малоінвазивної методики лікування вивихів АКК, зазначали, що «сучасна концепція відновлення АКС полягає в тому, що оперативне лікування необхідно проводити в ранні терміни після травми (до 14 діб), тому що зберігається здатність до регенерації пошкоджених зв'язок; враховуючи значну роль дзьобоподібно-ключичної зв'язки у кінематиці АКС, операції спрямовані на її відновлення» [5, с.128]. За даними Sonnier та ін., частота ревізійних втручань при невдалих первинних реконструкціях вивихів АКК коливається від 0% до 18,8% в цілому та від 0% до 13% у групі фіксації спеціалізованою пластиною, а також від 0% до 13% в групі фіксації динамічним типом фіксації, і від 5% до 17% в групі фіксації сухожильним аутогрансплантатом [108]. У 1941 р. Mumford популяризував методику ізольованої резекції дистального відділу ключиці для лікування хронічного вивиху АКС, але остання не знайшла широкого застосування через розвиток ще більшої нестабільності суглоба. Незважаючи на незадовільні результати лікування в ізольованому вигляді, сьогодні методика

Mumford широко використовується як етап лікування хронічної нестабільності та деформуючого артрозу АКС [88]. У 1968 р. Neviaser та Cadenat описали техніку транспозиції фрагмента дзьобоподібного відростка лопатки разом із сухожилками *m. Coracobrachialis* та *biceps brachii* з фіксацією до зовнішнього краю ключиці. Транспонований сухожилок діяв як депресор ключиці і не відновлював біомеханіку АКС [26]. У 1972 році Weaver та Dunn описали методику хірургічного лікування, яка в класичному варіанті включала двосантиметрову резекцію суглоба та транспозицію акроміальної частини дзьобоподібно-ключичної зв'язки інтрамедулярно в АКК. Модифікації цієї процедури були спрямовані на підвищення первинної механічної стабільності фіксації шляхом додавання фіксації вивиху титановими міні-пластинами, анкерною фіксацією, Ноок-пластиною. Клінічні результати були схожі, але перевагу надавали PDS і динамічним типам фіксації через відсутність необхідності повторної операції для видалення фіксаторів [122]. Voileau та ін. описали повністю артроскопічну техніку реконструкції дзьобоподібно-ключичної зв'язки шляхом транспозиції акроміально-дзьобоподібної зв'язки з фрагментом кісткового блоку (процедура Weaver-Dunn-Chuinard). Після 12,8 місяців спостереження за 10 пацієнтами автори повідомили, що всі хворі були задоволені або дуже задоволені функціональним результатом, 9 з 10 пацієнтів повернулися до колишніх видів спорту. Незважаючи на прийнятні функціональні результати, біомеханічні дослідження показали, що транспозиція дзьобоподібно-акроміальної зв'язки має лише 25% нативної міцності дзьобоподібно-ключичної зв'язки. У 2001 р. Jones та ін. опублікували методику анатомічного заміщення дзьобоподібно-ключичної зв'язки сухожилковим аутогрансплантатом *m. Semitendinosus* [62]. Біомеханічні дослідження довели важливість анатомічного відновлення та пластики дзьобоподібно-ключичних зв'язок сухожилковими трансплантатами [87]. Scheibel та ін. довели необхідність відновлення зв'язок АКС як горизонтального стабілізатора, оскільки незрощення цих зв'язок призводить до хронічного больового синдрому та дисфункції ПС в

післяопераційному періоді [102]. Morikawa та ін. підкреслювали важливість відновлення зв'язок і капсули АКС через їх центральну роль у горизонтальній та ротаційній стабільності, і було запропоновано ряд різних методів фіксації [86]. Незважаючи на, здавалось б, досягнутий консенсус щодо обов'язкової біологічної аугментації капсульно-зв'язкового апарату АКС, José Antonio Cano-Martínez та ін. у своєму дослідженні описують метод використання системи із 3 титанових міні-пластин (Twin Tail TightRope, Arthrex) та армування зв'язок АКС без використання біологічної аугментації як альтернативний метод лікування хронічного вивиху АКК. Як зазначають автори методики, техніка операції проста, результати лікування задовільні (CMS $95,2 \pm 5,5$, АСЛІ $89,7 \pm 7,9$), відсутня потреба у сухожильних трансплантатах, не викликає серйозних ускладнень, не потребує видалення фіксаторів [26]. Окремо варто обговорити застосування синтетичних матеріалів, таких як карбоване волокно, політетрафторетілен (GoreTex[®]), поліетилентерефталат (LARS[®]; Dacron[®]), які використовуються як штучні зв'язки для лікування хронічного вивиху АКК. Ці матеріали призначені для забезпечення первинної стабільності та стимулювання загоєння шляхом колонізації фібробластів у їх переплетених і пористих волокнах [34, 115]. Ряд дослідників повідомили про успіх при використанні системи LARS[®] (частота ускладнень склала всього 3,3%). Зокрема, Ochen та ін., описуючи результати своїх досліджень, повідомляють, що техніка фіксації зв'язок за допомогою динамічної системи фіксації та реконструкції зв'язок (LARS) є ефективною для лікування вивихів АКС, що приводить до хороших коротко- та середньострокових функціональних результатів. Фіксація LARS також може бути прийнятним варіантом лікування для активних пацієнтів із симптоматичними хронічними вивихами АКК [93]. Але були і невдачі при використанні синтетичного матеріалу Dacron[®] - спостерігався високий рівень ускладнень (43,3%) пов'язаних з розривом заміщеної зв'язки. Порівнюючи використання сухожильного ауто трансплантату м. Semitendinosus із застосуванням синтетичного матеріалу LARS[®], було продемонстровано

достовірно кращий результат при оцінці за функціональною шкалою Constant у першій групі [90]. Незважаючи на відносно хороші результати, синтетичні зв'язки все ще пов'язані зі значним ступенем реакції організму на чужорідне тіло, тому їх слід використовувати з обережністю [127, 19, 34].

Поступове розуміння біомеханіки АКС при відновленні дзьобоподібно-ключичних та акроміально-ключичних зв'язок має велике значення, оскільки АКС явно виходить за межі артикуляції між дистальним кінцем ключиці та акроміальним відростком лопатки. Останніми роками багато досліджень вказують на важливість відновлення як вертикальної, так і горизонтальної стабільності АКС для отримання сприятливого результату при лікуванні хронічних вивихів, але консенсусу щодо «золотого» стандарту техніки лікування не досягнуто [13]. Історія хірургічного лікування вивихів АКС – це не тільки вдосконалення імплантів, а й еволюційний розвиток розуміння мети хірургічного втручання. На зміну досягненню стабільної фіксації будь-якими шляхами, приходить обізнаність в біомеханіці кінематики рухів АКС і процесів репаративної регенерації.

РОЗДІЛ 2

МАТЕРІАЛИ ТА МЕТОДИ ДОСЛІДЖЕННЯ

2.1. Загальна характеристика хворих

Дані клінічної групи проведеного дослідження склали ретроспективні результати діагностики та лікування 154 хворих із гострим (травматичним) та застарілим (хронічним) вивихом АКК, які з 2010 по 2021 роки перебували на стаціонарному лікуванні у відділі мікрохірургії та реконструктивно-відновної хірургії верхньої кінцівки ДУ «Інститут травматології та ортопедії НАМН України». Критеріями включення пацієнтів у дослідження були: гострі вивихи АКК III-V типу за класифікацією Rockwood, застарілі вивихи АКК з наявністю горизонтальної та вертикальної нестабільності в АКС, ізольована травма, травматичний генез пошкодження, хірургічне лікування шляхом усунення вивиху АКК та фіксації спеціалізованою пластиною та гвинтами або динамічним типом фіксації, інформована згода пацієнта щодо хірургічного втручання та післяопераційного спостереження. Критеріями виключення пацієнтів із дослідження були: вивих АКК I-II та VI типу за класифікацією Rockwood, наявність відкритої травми, супутні переломи ключиці, лопатки або плечової кістки, патологічний генез вивиху АКК, відсутність можливості участі у післяопераційному спостереженні. Динаміка віддалених клініко-інструментальних функціональних результатів лікування відстежувалась протягом мінімум одного року на післяопераційних візитах після оперативного лікування. Зі 154 пацієнтів, які були первинно включені в дослідження, 7 пацієнтів (4,5%) були прооперовані іншими методиками фіксації вивиху АКС, 2 пацієнта (1,3%) пропустили післяопераційні візити, 4 пацієнта (2,6%) відмовились приходити на післяопераційні візити з різних причин. Контакт із 6 пацієнтами (3,9%) та їх контактними особами встановити не вдалось.

Таким чином, оцінка результатів лікування проводилась у 135 пацієнтів (87,7%). При проведенні дослідження, здобувач працював з хворими, історіями хвороби та діагностичними зображеннями, дотримуючись вимог Закону України «Про захист персональних даних». Пацієнти були ознайомлені зі змістом діагностичних і лікувальних процедур та підписали форму № 003-6/о «Інформована добровільна згода пацієнта на проведення діагностики, лікування та на проведення операції та знеболення». Дослідження виконувалися відповідно до правил і принципів біоетики.

Вік пацієнтів на момент травми складав від 16 до 69 років (середній вік $34,3 \pm 10,1$ років), середній вік на момент оперативного лікування – $34,7 \pm 10,1$ років, чоловіків було 127 (94,1%), жінок – 8 (5,9%) (табл. 2.1).

Таблиця 2.1 – Розподіл хворих за віком та статтю

Вік хворих	Чоловіки		Жінки		Всього:	
	абс.	%	абс.	%	абс.	%
< 18	-	-	1	0,7	1	0,7
18 – 20	-	-	5	3,7	5	3,7
21 – 30	43	31,9	2	1,5	45	33,4
31 – 40	51	37,8	-	-	51	37,8
41 – 50	23	17,0	-	-	23	17,0
51 – 60	8	5,9	-	-	8	5,9
61 – 70	2	1,5	-	-	2	1,5

Як свідчать дані, наведені в табл. 2.1, переважну більшість пацієнтів з вивихом АКК спостерігали у вікових групах від 21 до 40 років (всього 96 хворих (71,2%)). При розподілі пацієнтів за статтю ситуація була схожою, найчастіше ушкодження було у чоловіків віком від 21 до 40 років, співвідношення чоловіків та жінок становило 16:1.

За характером травми переважали побутові і спортивні – 116 пацієнтів (85,9%), особливу частку займали травми, отриманні під час ДТП – 17 пацієнтів (12,6%) та нещасний випадок на виробництві – 2 пацієнта (1,5%) (табл. 2.2).

Таблиця 2.2 – Розподіл хворих за характером ушкодження

Характер травми	Абс.	%
Побутова	86	63,7
Спортивна	30	22,2
ДТП	17	12,6
Нещасний випадок на виробництві	2	1,5
Всього:	135	100

Вивихи АКК на правій верхній кінцівці мали 69 хворих (47,3%), на лівій – 75 хворих (51,3%), по чергові вивихи обох АКК спостерігались у 2 хворих (1,4%), одночасних вивихів обох АКК не було.

Супутні ушкодження плечового суглоба, які діагностовано у пацієнтів із вивихом АКК, наведені в табл. 2.3.

Таблиця 2.3 – Супутні ушкодження у хворих з вивихом акроміального кінця ключиці

Супутні ушкодження	Кількість хворих	%
1	2	3
Пошкодження суглобової губи лопатки	35	25,9
Теносиновіт сухожилка довгої голівки двоголового м'яза плеча	26	19,3
Пошкодження сухожилків ротаторної манжети плеча	7	5,2
Пошкодження зв'язок, що утримують сухожилок довгої голівки двоголового м'яза плеча (Pulley lesion)	6	4,4
Деформуючий артроз акроміально-ключичного суглоба	3	2,2

Продовження таблиці 2.3

1	2	3
Пошкодження місця проксимальної інсерції дельтоподібного м'яза плеча	3	2,2
Садна надпліччя	2	1,5
Тупа травма грудної клітки	2	1,5
Os acromiale	2	1,5

Відбір та групування всіх хворих проводилися залежно від діагнозу та методу хірургічного лікування. Для об'єктивного аналізу результатів та оцінки проведеного лікування всі пацієнти були розподілені на дві клінічні групи (рис. 2.1):

- **I група**, увійшли 58 пацієнтів (42,9%), яким було використано динамічний тип фіксації вивиху АКК (із застосуванням систем DogBone (Arthrex, Naples, FL, USA), EndoButton™ (Smith&Nephew, London, UK) та їх аналогів).
- **II група**, в яку увійшли 77 пацієнтів (57,1%) з застосуванням фіксації спеціалізованою пластиною з гачком (Hook plate).

Розподіл пацієнтів I та II групи представлений в табл. 2.4.

Таблиця 2.4 – Розподіл пацієнтів основної та контрольної групи

Характеристика	I група	II група	P values
Кількість пацієнтів	58	77	–
Вік, роки	33,7±9,1	34,7±10,9	0,569
Стать (ч/ж)	55/3	72/5	0,749
Правий/лівий/обидва акроміально-ключичні суглоби	28/29/1	35/40/2	0,696
Час з моменту травми, днів	189,2±688,5	93,6±263,4	0,266
Гострий/застарілий вивих	39/19	55/22	0,603

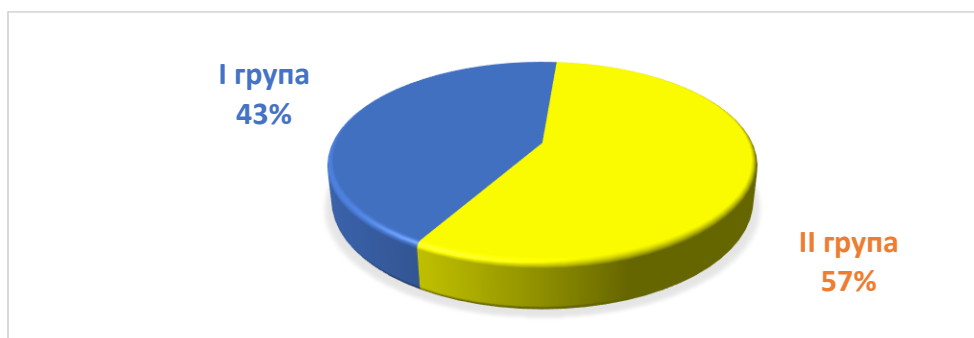


Рисунок 2.1 – Розподіл хворих відповідно до методики хірургічного втручання.

Як бачимо з табл. 2.4, залежно від віку, статі, сторони ушкодження, часу з моменту травми, гострого і застарілого вивиху АКК, дисперсія за групами була статистично однорідною.

2.2. Класифікація

У даному дослідженні вивчалися гострі (травматичні) та застарілі (хронічні) вивихи АКК, які підлягали оперативному лікуванню: гострими вважались вивихи до 3 тижнів з моменту травми, застарілими – більше 3 тижнів з моменту травми (рис. 2.2).

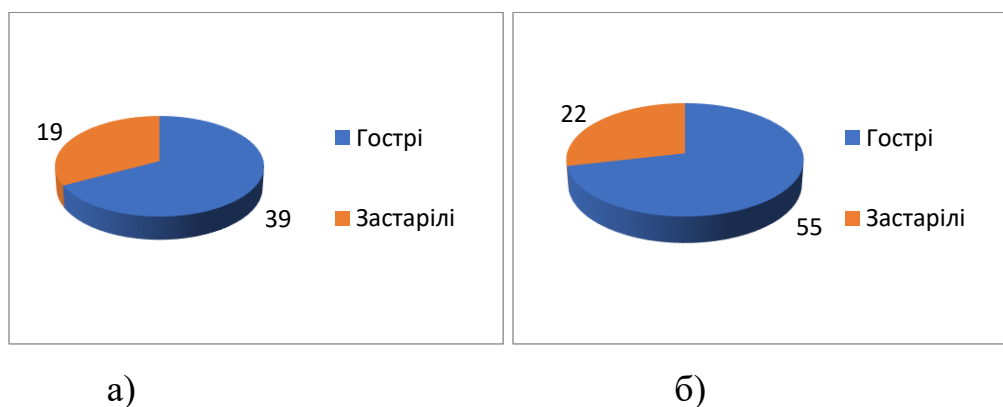


Рисунок 2.2 – Розподіл пацієнтів з вивихом АКК у відповідності до виду вивиху (гострі та застарілі): а) пацієнти I групи б) пацієнти II групи.

Тип вивиху при гострому пошкодженні АКС визначали згідно класифікації Rockwood, розробленої в 1984 році, яка базується на основі анатомо-рентгенологічних аспектів та поділяє їх на шість типів. З часу заснування було

декілька спроб модифікації даної класифікації, проте діагностична цінність та доцільність даних удосконалень остаточно не досліджена. Враховуючі популярність та поширеність визначення вивиху АКК за класифікацією Rockwood в Україні та світі, в нашому дослідженні ми використовували її в оригінальному вигляді.

За результатами інструментальних методів дослідження, було визначено тип вивиху АКК: 36 пацієнтів (38,3%) – III тип, 4 пацієнта (4,3%) – IV тип, 54 пацієнта (57,4%) – V тип за класифікацією Rockwood. Структуру типів вивиху показано на рис. 2.3, найбільшу частку – 96%, становили вивихи III та V типу за класифікацією Rockwood.

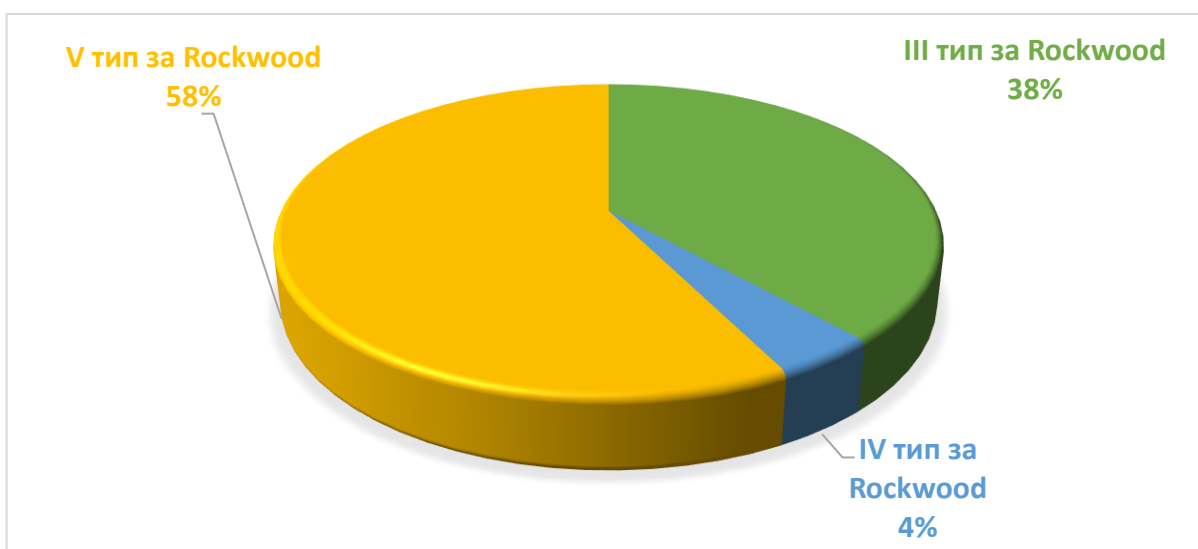


Рисунок 2.3 – Розподіл пацієнтів I та II групи з гострим вивихом акроміального кінця ключиці за класифікацією Rockwood.

2.3. Клінічне обстеження хворих

З метою виявлення вивиху АКК проводили наступні діагностичні тести:

1. Тест «фортепіанної клавіші» (рис. 2.4). Положення пацієнта сидячі або стоячі. Лікар тисне на ділянку АКК на відстані 2 см від краю АКС. При наявності зміщення ключиці до низу, больового синдрому, пружного опору та повернення ключиці в вихідне положення тест на вертикальну нестабільність вважається позитивним.

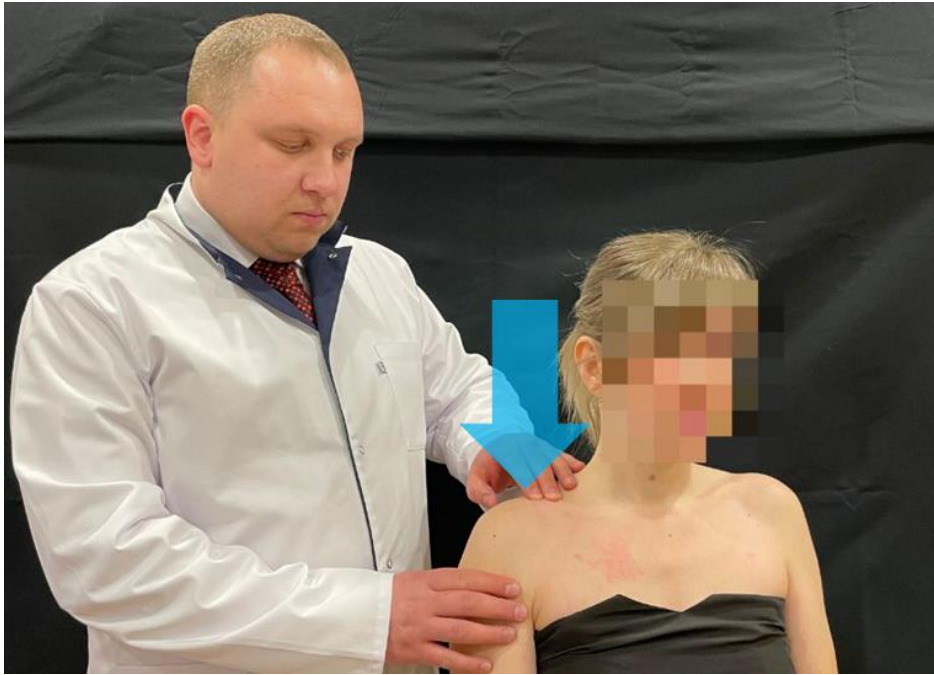

Рисунок. 2.4 – Виконання тесту «фортепіанної клавіші».

2. Тест «Рахінос» (рис. 2.5). Положення пацієнта сидячі або стоячі. Лікар одночасно тисне великим пальцем на ость лопатки, а вказівним і середнім пальцем тієї ж руки на дистальну третину ключиці у напрямку один до одного, тим самим стискаючи її. Це призведе до компресії АКС в горизонтальній площині. При зміщенні ключиці до заду від АКС, наявності больового синдрому, пружного опору та повернення ключиці в вихідне положення тест на горизонтальну нестабільність вважається позитивним.

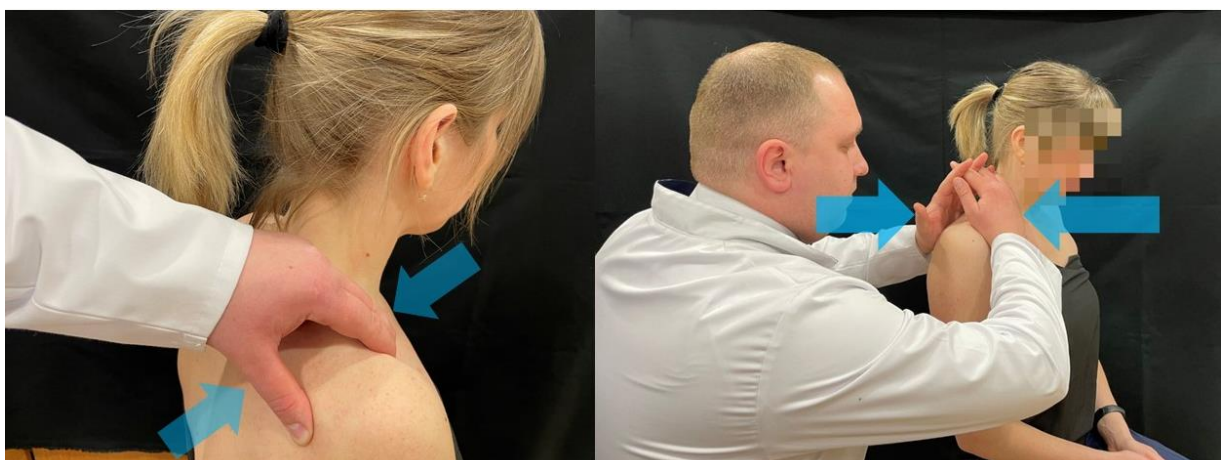

Рисунок 2.5 – Виконання тесту «Рахінос».

3. Тест на перехресне згинання (Cross-body adduction test) (рис. 2.6). Положення пацієнта сидячі або стоячі. Лікар згинає руку пацієнта до 90° і проводить максимальну аддукцію в горизонтальній площині, при цьому больовий синдром, який виникає в АКС, може посилюватись. Суглоб пальпується великим пальцем, іншою рукою одночасно посилюється перехресне згинання руки пацієнта.

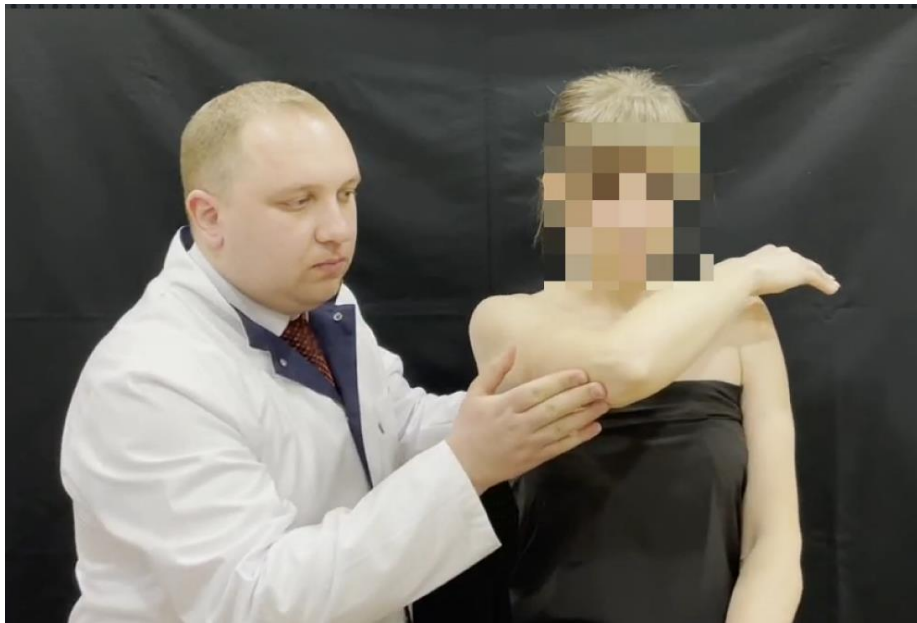

Рисунок 2.6 – Виконання тесту на перехресне згинання (Cross-body adduction).

4. Тест «AC joint active compression test» (рис. 2.7а,б). Пацієнт знаходиться в положенні стоячі або сидячі, самостійно розгинає ліктьовий суглоб на 90° , приводить руку на 10° від середньої лінії та виконує ротацію всередину (великий палець спрямований донизу). Дослідник стає позаду пацієнта та натискає на руку, напрямком натискання направлений донизу. Верхня кінцівка повертається в вихідне положення і тест повторюють при повній зовнішній ротації передпліччя (долоня спрямована доверху). Результат вважається позитивним, якщо біль в АКС виникає на початку тесту та послаблюється при виконанні в положенні зовнішньої ротації передпліччя.

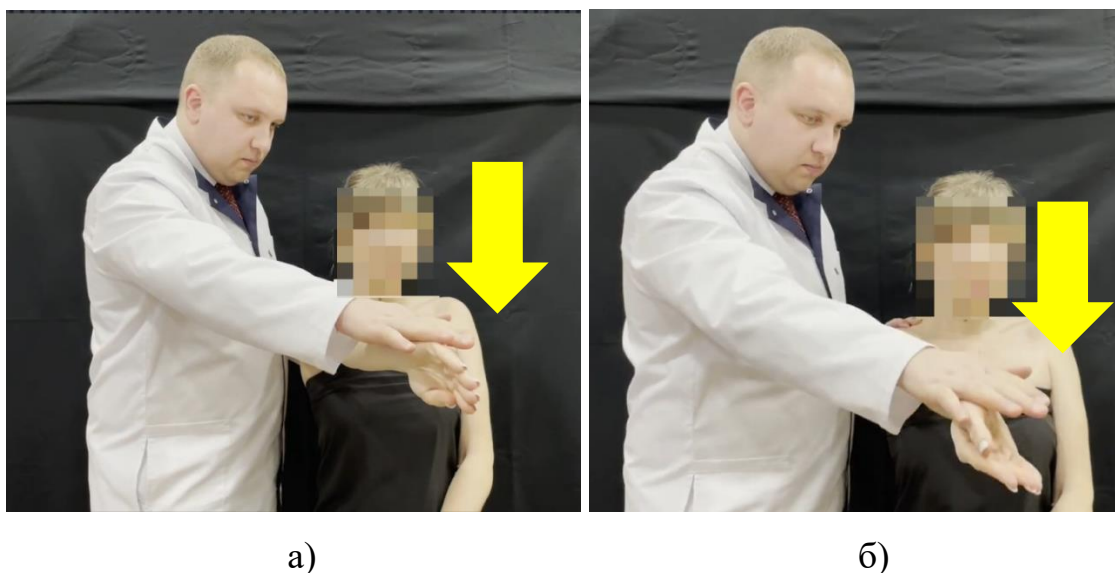
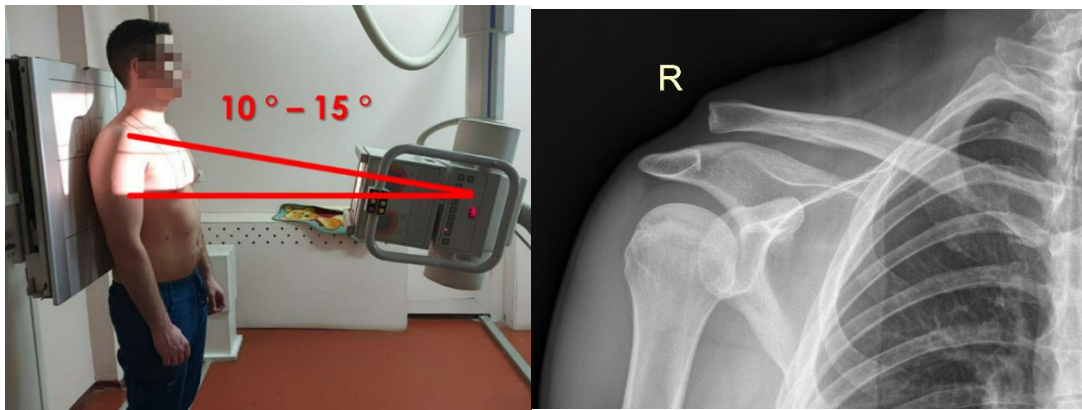


Рисунок 2.7а, б – Виконання тест «AC joint active compression test».

2.4. Рентгенологічне дослідження акроміально-ключичного суглоба

Пацієнтам виконувалось обов'язкове рентгенологічне обстеження на етапі передопераційної підготовки, після проведеного оперативного втручання, через 6 тижнів та при фінальному огляді. Дослідження виконували з використанням рентгенівського апарату Multix UP у відділі функціональної діагностики ДУ «ІТО НАМН України» в проекції Zanca (або передньо-задній проекції), аксіальній проекції та проекції Alexander [85, 52]. При виконанні рентгенографії визначали наступні показники:

1. Проекція Zanca (рис. 2.8а, б): наявність вертикальної нестабільності та ступінь вивиху АКК за класифікацією Rockwood, дзьобоподібно-ключична відстань (Coraco-Clavicular Distance (CCD)) (мм), відстань між нижнім краєм акроміального відростка лопатки та нижнім краєм АКК (мм), відстань між верхнім краєм акроміального відростка лопатки та верхнім краєм АКК (мм). В І групи на післяопераційних рентгенограмах, для оцінки розташування каналу в ключиці, вимірювали відстань від АКК до центру сформованого каналу (Clavicular Tunnel Distance (CTD)) (мм).

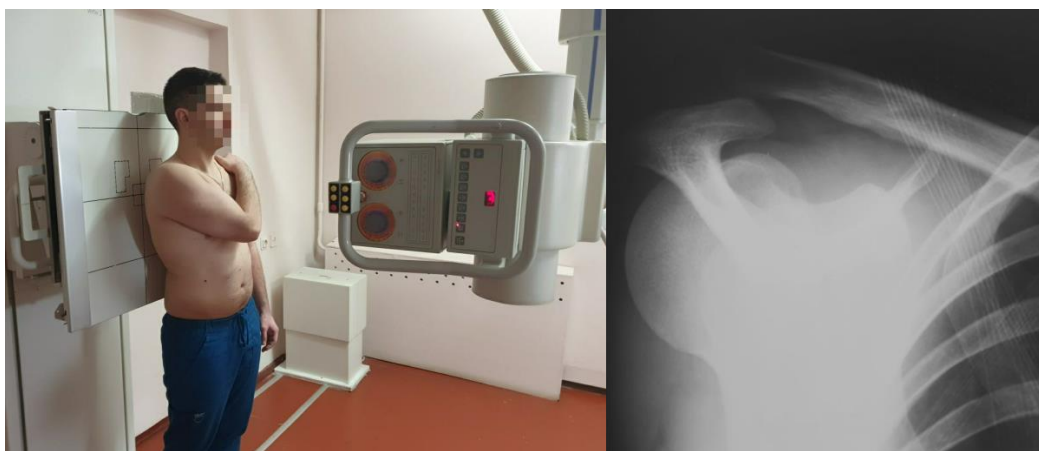


а)

б)

Рисунок 2.8а, б – Виконання рентгенографії в проекції Zanca.

2. Проекція Alexander (рис 2.9а, б): наявність горизонтальної нестабільності та ступінь вивиху АКК за класифікацією Rockwood, дзьобоподібно-ключична відстань Coraco-Clavicular Distance (CCD) (мм); визначали відстань перекриття акроміально-ключичного суглоба (overlapping length of acromioclavicular joint (OLAC)).

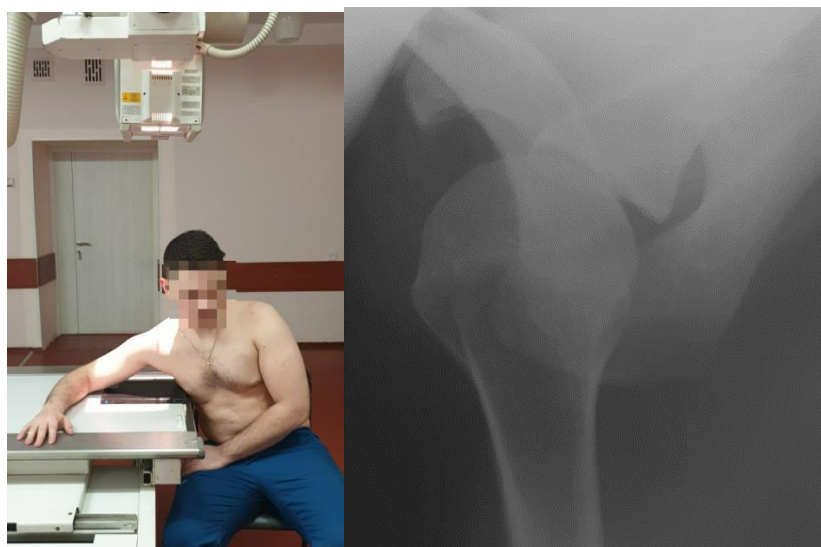


а)

б)

Рисунок 2.9а, б – Виконання рентгенографії в проекції Alexander.

3. Аксіальна проекція (рис 2.10а, б): наявність горизонтальної нестабільності; оцінювали ступінь вивиху АКК за класифікацією Rockwood, визначали відстань між переднім краєм акроміального відростку лопатки та АКК (мм).



а)

б)

Рисунок 2.10а, б – Виконання рентгенографії в аксіальній проекції.

Вертикальну стабільність АКС оцінювали по рентгенограмах в проекції Zanca, якщо нижній край АКК та нижній край акроміального відростка лопатки знаходились на одному рівні, це вважали за анатомічне усунення вивиху; якщо нижній край АКК був нижче (≥ 2 мм) нижнього краю акроміального відростку лопатки – рахували, як стан гіперкоррекції; якщо нижній край АКК був вище (≥ 2 мм) нижнього краю акроміального відростка лопатки, це вважалось станом гіпокорекції.

Горизонтальну стабільність АКС оцінювали за рентгенограмами в проекції Alexander – різниця між нижнім краєм акроміального відростка лопатки та нижнім краєм АКК (анатомічним усуненням вважали відстань ≤ 2 мм, нестабільною вважали відстань > 2 мм) та аксіальній проекції – різниця між переднім краєм АКК та переднім краєм акроміального відростка лопатки (стабільною вважали відстань ≤ 2 мм, нестабільною вважали відстань > 2 мм).

При фінальному огляді, якщо нижній край акроміального відростка лопатки знаходився на одному рівні з нижнім краєм АКК, такий стан вважали «анатомічним усуненням» вивиху АКС, якщо зміщення було на 50% від висоти АКС, такий стан вважали як «підвивих», якщо АКК займав положення більше 50% висоти АКС, такий стан рахували як «рецидив вивиху».

2.5. Ультрасонографічне дослідження акроміально-ключичного суглоба

Вибірка для ультрасонографічного дослідження (УСГД) складала 105 пацієнтів (77,8%) з гострим і застарілим вивихом АКК, обстежених у відділі діагностики ДУ «ІТО НАМН України» у період з 2010 по 2021 роки. Дослідження проводили на апараті для ультразвукового дослідження PhilipsHD-11 XE №USD0874946, з лінійним датчиком 7,5-11 МГц в режимі «musculocutaneous superficialis» за стандартною методикою. Дослідження проводили на симетричних ділянках на стороні ушкодження та інтактному боці. Крім стандартного УСГД проводили функціональні проби для виявлення нестабільності АКС. Для визначення вертикальної нестабільності проводили провокаційний тест «фортепіанної клавіші», для визначення горизонтальної нестабільності виконували провокаційний тест «Рахінос».

Під час проведення дослідження визначали вертикальну стабільність АКС в фронтальній площині: 1) вимірювали відстань між верхнім краєм акроміального відростку лопатки та верхнім краєм АКК з ушкодженого та протилежного боку (мм); 2) вимірювали відстані між верхнім краєм акроміального відростку лопатки та верхнім краєм АКК з ушкодженого та протилежного боку виконуючи провокаційний тест «фортепіанної клавіші» (мм); 3) вимірювали відстань між дзьобоподібним відростком лопатки та нижнім краєм ключиці з ушкодженого та протилежного боку (мм).

Горизонтальну стабільність АКС визначали в сагітальній проекції: 1) вимірювали відстань від переднього краю акроміального відростка лопатки до переднього краю АКК з ушкодженого боку та протилежного боку; 2) вимірювали відстань від переднього краю акроміального відростка лопатки до переднього краю АКК з ушкодженого боку та протилежного боку виконуючи провокаційний тест «Рахінос» (мм).

Додатково визначали наявність ушкодження проксимального місця кріплення передньої порції дельтоподібного м'яза та дистального місця

кріплення передньої порції трапецієвидного м'яза до АКК, вимірювали наявність та відстань зони відриву ентезу м'язів (мм).

Стабільним АКС вважали при різниці показників відстані між ушкодженим та неушкодженим боком ≤ 2 мм, нестабільним - при різниці відстані >2 мм.

2.6. Магнітно-резонансна томографія акроміально-ключичного та плечового суглоба

Методом магнітно-резонансної томографії (МРТ) було обстежено 78 пацієнтів (57,8%). Стандартне МРТ акроміально-ключичного та ПС виконували в сагітальній, коронарній та фронтальних проекціях з використанням спеціального програмного забезпечення (сила магнітного поля $\geq 1,5$ Тесла). У середньому число зрізів в одній площині становило 3-4,5 мм. Дослідження анатомічних структур проводилось в режимах T1, T2, Pd, STIR та Pdfatsat.

Під час проведення дослідження в коронарній проекції оцінювали вертикальне зміщення АКК та структури АКС: 1) пошкодження верхньої та нижньої акроміально-ключичної зв'язки (норма/часткове/розрив); 2) найкоротшу відстань від верхнього краю акроміального відростка лопатки до верхнього краю АКК (мм); 3) найкоротшу відстань між нижнім краєм акроміального відростка лопатки до нижнього краю АКК (мм); 4) наявність та пошкодження внутрішньосуглобового диску (норма/пошкодження); 5) пошкодження трапецієвидної зв'язки (норма/часткове/розрив) 6) пошкодження конічної зв'язки (норма/часткове/розрив) 7) дзьобоподібно-ключичну відстань (найкоротша відстань між верхньою частиною дзьобоподібного відростка та нижньою частиною ключиці) Coraco-Clavicular Distance (CCD) (мм). В аксіальній проекції оцінювали горизонтальне зміщення АКК та структури АКС: 1) ушкодження передньої та задньої акроміально-ключичної зв'язки (норма/часткове/розрив); 2) наявність та ушкодження

внутрішньосуглобового диску (наявний/відсутній; норма/пошкодження); 3) пошкодження місця інсерції дельтоподібного м'яза (норма/пошкодження); 4) пошкодження місця інсерції трапецієвидного м'яза (норма/пошкодження) до акроміального кінця ключиці. В сагітальній проекції оцінювали: 1) пошкодження трапецієвидної зв'язки (норма/часткове/розрив); 2) пошкодження конічної зв'язки (норма/часткове/розрив); 3) дзьобоподібно-ключичну відстань (найкоротша відстань між верхньою частиною дзьобоподібного відростка та нижньою частиною ключиці) Coraco-Clavicular Distance (CCD) (мм). Класифікація Rockwood була адаптована для інтерпретації результатів МРТ та визначення ступеня вивиху АКК [12, 121].

2.7. Комп'ютерна томографія акроміально-ключичного суглоба

Методом комп'ютерної томографії (КТ) обстежено 26 пацієнтів (19,3%). Усі дослідження проводились на 16-зрізному мультиспіральному комп'ютерному томографі (МСКТ). Пацієнтам надавалось положення лежачі на спині, верхня кінцівка була у нейтральному положенні, притиснута до тіла. КТ проводили на апараті з наступними технічними характеристиками: товщина зрізу 1,25 мм, інтервал 0,625 мм, крок 0,938:1, 120 кВ, 200 мА та загальний час експозиції 11 с, поле зору 28 см, зображення матриці 512x512 пікселів. Для визначення горизонтального та вертикального зміщення АКК проводили наступні біометричні вимірювання: 1) визначали відстань АКС по передній та задній поверхнях в аксіальній проекції (AC joint space distance); 2) акроміально-ключичний кут (Axial AC joint space angle), який утворюється перетином тангенціальних ліній фасетки суглобової поверхні АКС в аксіальній проекції (цей кут спрямований на визначення аксіального зміщення в АКС); 3) глено-акроміально-ключичний кут (The Gleno-Acromioclavicular Angle (GACA)), утворений перетином ліній, проведених через суглобову поверхню гленоїда і лінією між переднім краєм акроміона та передньо-латеральним краєм АКК в

аксіальні проєкції (якщо визначити неможливо, тоді використовують лінію, яка зв'язує дзьобоподібний відросток та малий горбок плечової кістки, щоб відобразити передню лінію АКК; 4) дзьобоподібно-ключична відстань (Coraco-Clavicular (CC) distance) визначається як відстань між верхнім краєм основи дзьобоподібного відростка лопатки та нижнім краєм ключиці в корональній проєкції, яка імітує стандартну передньо-задню рентгенографічну проєкцію плеча, ця відстань визначає вертикальне зміщення АКК. В режимі 3D-рендерінгу визначали супутні ушкодження, вертикальне та горизонтальне зміщення та ступінь вивиху АКК [92].

2.8. Оцінка діагностичної ефективності показників клінічних та інструментальних методів дослідження

Поняття клінічної інформативності діагностичних тестів, показників і критеріїв оцінки відомі, стандартизовані і навіть обов'язкові при описі діагностичної ефективності методів дослідження і скринінгу. Новизна дослідження полягає у визначенні діагностичної цінності клініко-інструментальних методів дослідження в залежності від давності травми (травматичні і застарілі) та ступеня вивиху за класифікацією Rockwood. Діагностична цінність та обґрунтованість методів діагностики вивиху АКК розраховували за нижченаведеними загальноприйнятими значеннями оцінки діагностичних показників.

Точність методу – це співвідношення всіх дійсних результатів до суми всіх результатів (частка точних результатів у загальному числі обстежень), обчислюється у відсотках за формулою:

$$(ДНР + ДПР) / (ДПР + ДНР + ХПР + ХНР) \times 100\%$$

Чутливість методу (Sensitivity, Se, іноді Sn) – це відсоткове співвідношення дійсно позитивних результатів до суми дійсно позитивних та хибно негативних результатів, обчислюється у відсотках за формулою:

$$ДПР / (ДПР + ХНР) \times 100\%$$

Специфічність методу (Specificity, Sp) – це відсоткове відношення дійсно негативних результатів у людей, що не мають даної патології, до суми дійсно негативних та хибно позитивних результатів (ймовірність негативного результату при відсутності патології, тобто частота негативного результату у здорових людей), обчислюється у відсотках за формулою:

$$\text{ДНР} / (\text{ДНР} + \text{ХПР}) \times 100 \%$$

Діагностичну цінність є достовірною у випадку, якщо вони $> 75\%$.

Відношення правдоподібності позитивного результату тесту (positive likelihood ratio, PLR) – показує, у скільки разів ймовірність отримання позитивного результату вище у пацієнтів з пошкодженням акроміально-ключичного суглоба, ніж у пацієнтів без пошкодження; оскільки це відношення двох ймовірностей, результати даного дослідження можна назвати шансами отримання позитивного результату у хворого до отримання такого ж результату у здорової людини, обчислюється за формулою:

$$\text{Чутливість} / (1 - \text{Специфічність})$$

= 1, діагностичний тест абсолютно неінформативний, оскільки у цьому випадку ймовірність позитивного результату однакова як у хворих, так і здорових осіб.

> 1 відповідають ситуації, коли хвора людина з більшою ймовірністю буде мати позитивний результат тесту порівняно зі здоровою людиною.

< 1 може означати, що ймовірність позитивного результату вище у пацієнтів без ушкодження, ніж у пацієнтів з ушкодженням акроміально-ключичного суглоба

Відношення правдоподібності негативного результату (Negative likelihood ratio, NLR) – показує, у скільки разів ймовірність отримати негативний результат у пацієнтів без пошкодження акроміально-ключичного суглоба вище у порівнянні з пацієнтами, в яких пошкодження є, обчислюється за формулою:

$$(1 - \text{Чутливість}) / \text{Специфічність}$$

Прогностична значущість позитивного результату (Positive predictive value, PPV) – демонструє, наскільки великою є ймовірність пошкодження акроміально-ключичного суглоба при позитивних результатах діагностичного дослідження, виражається співвідношенням дійсно позитивних результатів до загального числа дійсно позитивних результатів та хибно негативних результатів, обчислюється у відсотках за формулою:

$$\text{ДПР} / (\text{ДПР} + \text{ХНР}) \times 100\%$$

Прогностична значущість негативних результатів (Negative predictive value, NPV) – демонструє, наскільки велика ймовірність того, що в пацієнта відсутнє ушкодження акроміально-ключичного суглоба, при негативному результаті діагностичного тесту, виражається співвідношенням дійсно негативних результатів до загального числа дійсно негативних результатів та хибно негативних результатів, обчислюється у відсотках за формулою:

$$\text{ДНР} / (\text{ДНР} + \text{ХНР}) \times 100\%$$

На прогностичну значущість тесту впливає поширеність пошкоджень акроміально-ключичного суглоба. Чим більший преваленс пошкоджень, тим вище прогностичність позитивного результату і нижче прогностичність негативного результату. Показники прогностичної значущості дозволяють скорегувати та оцінити наскільки достовірним є відсоток наявності пошкодження акроміально-ключичного суглоба у пацієнтів, які вже отримали позитивний або негативний результат, цю оцінку також можна охарактеризувати як апостеріорну (посттестову) ймовірність.

2.9. Клініко-функціональна оцінка результатів хірургічного лікування хворих

Для оцінки функції АКС використовують спеціальні шкали, які діляться на 2 види: Patient completed (заповнюються пацієнтом) та Clinician completed (заповнюються лікуючим лікарем). Шкали оцінки функції, які належать до групи

«Patient completed» і заповнюються пацієнтом на основі суб'єктивного відчуття дають більш репрезентативні результати, оскільки деякі пацієнти можуть бути задоволені навіть обмеженою функцією суглоба. Водночас, оціночні шкали, що відносяться до групи «Clinician completed», вимагають участі лікаря, містять дані об'єктивного дослідження (наявність вивиху, деформуючий артроз, амплітуда рухів в градусах) і дають змогу оцінити реальну картину функції суглоба. У дослідженні проведено комплексну оцінку функції акроміально-ключичного та плечового суглоба до та після хірургічного лікування, яка включала використання загальноприйнятих та найпоширеніших шкал оцінки: Oxford Shoulder Score (Patient completed), шкала Constant-Murley та шкала Acromioclavicular Joint Instability (ACJI) Scoring System (Clinician completed) [32, 36, 86, 102].

Шкала Oxford Shoulder Score (OSS) – суб'єктивна шкала оцінки функціонального стану плечового суглоба, за якою пацієнт відповідає на дванадцять запитань, кожне з яких оцінюється від 0 до 4 балів. Максимальна кількість балів – 48, мінімальна – 0. Кількість балів від 0 до 19 оцінювали як дуже поганий результат, 20-29 балів – поганий результат, 30-39 балів – задовільний результат, 40-48 балів – добрий результат.

Шкала Constant-Murley (Constant Score, CS, CMS) – шкала оцінки функціонального стану плечового суглоба, затверджена Європейським товариством хірургії плечового та ліктьового суглобів (ESSSES), як «золотий стандарт для оцінки результатів лікування травм та захворювань плеча. Вперше була опублікована в 1987 році в журналі Clinical Orthopaedics and Related Research для оцінки функціонального стану плечового суглоба. За її допомогою суб'єктивно оцінюють біль та повсякденну діяльність, які загалом дають 35 балів та об'єктивні дані – об'єм рухів та силу, які загалом дають 65 балів. Максимальна кількість балів – 100, мінімальна – 8. Порівнювали хвору та здорову верхні кінцівки окремо. Різниця більше ніж 30 балів вважалася поганим результатом,

21-30 балів – задовільний результат, 11-20 балів – добрий результат і менше 11 балів – відмінний [119].

Шкала Acromioclavicular Joint Instability (ACJI) Scoring System – специфічна шкала для оцінки функціонального стану акроміально-ключичного суглоба, описана Scheibel et al. в 2011 році. Максимальна кількість балів – 100: біль (20 балів), діяльність у повсякденному житті (10 балів), косметичні параметри (10 балів), рентгенологічна оцінка (35 балів). Порівнювали хвору та здорову верхні кінцівки окремо. Різниця більше ніж 30 балів вважалася поганим результатом, 21-30 балів – задовільний результат, 11-20 балів – добрий результат і менше 11 балів – відмінний [102].

2.10. Методика експериментальних досліджень

Біомеханічні дослідження проводились на базі лабораторії біомеханіки ДУ «Інституту травматології та ортопедії НАМН України», атестованої ДП «Укрметртестстандарт» (свідоцтво ПТ–72/15 від 12.03.2015р.), спільно з Лабораторією медичного 3D-друку ДУ «ІТО НАМН України». У ході дослідження було обрано метод напівнатурного моделювання. Складність біомеханіки та кінематики рухів у плечовому та АК суглобі в поєднанні з рухами шкіри та величиною підшкірно-жирової клітковини утруднює вимірювання кінематики рухів в плечовому та АК суглобі з достатньою точністю, тому, на нашу думку, така модель є досить відкритою і параметрично більш стабільною у порівнянні із натуральними трупними препаратами. У дослідженні використано 6 прототипів натурального скелета, виготовленого за допомогою 3-D технології із ADS-пластику, який за анатомо-механічними властивостями близький до кісткової тканини людини. Капсульно-зв'язковий апарат акроміально- та грудино-ключичного суглоба, дзьобоподібно-ключичні зв'язки, передня порція дельтоподібного та трапецієвидного м'язів моделювались з штучних матеріалів, еластичної листової гуми товщиною 0,5 мм.

Прототип моделі скелета, що використовувався в експерименті, був прикріплений до опорної станції, щоб запобігти розгойдуванню та скручуванню тулуба. Лопатка, ключиця та грудина були прикріплені у звичайній анатомічній позиції. Зазначена система певною мірою відтворювала роботу м'язів лопатки (*m. serratus anterior*, *m. rhomboideus*, *m. trapezius*, *m. levator scapulae*). Осі зв'язаних систем координат було реалізовано системою спиць, зафіксованих в ключиці, лопатці та грудині, схема розташування представлена на рис. 2.11. Перед початком експерименту було проведено перевірку положення спиць; щоб вони технічно не перешкождали рухам плечового поясу, спиці були жорстко зафіксовані протягом усього експерименту. Зміна орієнтації осей координат під час рухів плечового поясу фіксували фотографічно у двох проекціях: фронтальній та сагітальній.

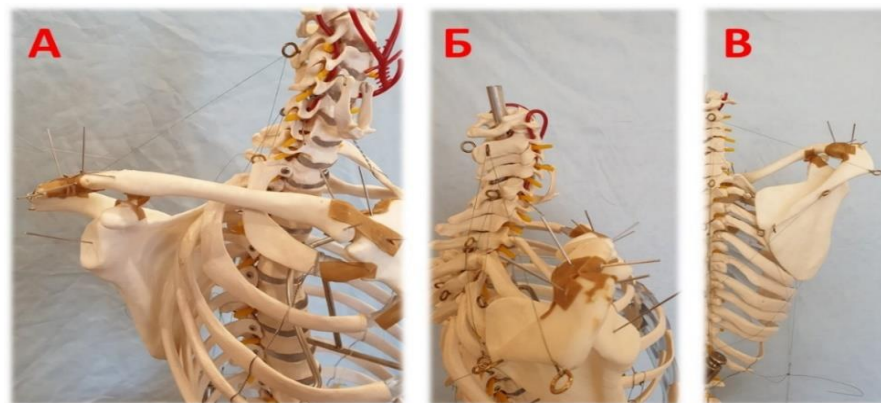


Рисунок 2.11 – Прототип моделі натурального скелета, виготовлений із ADS-пластику, моделювання капсульно-зв'язкового апарата акроміально-ключичного та грудино-ключичного суглобів: вигляд спереду (а), збоку (б) і ззаду (в).

Використовували 6 варіантів фіксації: «без фіксації», що відповідало рухам у акроміально-ключичному та грудино-ключичному суглобах у нормальних умовах; фіксація двома 2,0 мм спицями Кіршнера та залізним серкляжем за Weber [123] гвинтом Bothworth, спеціалізованою пластиною (AC Hook-plate), динамічним типом фіксації за допомогою двох титанових мікропластин, фіксованих до дзьобоподібного відростка лопатки та ключиці шовним матеріалом (система

DogBone Arthrex); апаратом зовнішньої фіксації. Переміщення моделі лопатки та утримання її в заданому положенні забезпечувалось дією м'язів лопатки (*m. serratus anterior*, *m. trapezius*, *m. rhomboideus*, *m. levator scapulae*), які відтворювалися за допомогою вантажів, що діяли через систему ниток і блоків, проходження яких відповідало напрямкам дії відповідних м'язових сил. Для проведення вимірювання послідовно навантажувались ниті, які імітували дію наступних м'язів: 1) *m. serratus anterior*, 2) *m. trapezius*, 3) *m. rhomboideus*, 4) *m. levator scapulae*. Як зазначалось вище, кінематичний ланцюг плечового поясу в межах прийнятої ідеалізації можна розглядати як біомеханічну систему з 4 степенями свободи. Однак незалежна варіація 4 кінематичних параметрів зробила б експеримент надто об'ємним, що не відповідало б меті дослідження. Використовували середні показники фізіологічних рухів у АК та грудино-ключичному суглобах (табл. 2.5) [41, 100]. Кути в таблиці наведені для вказаних елементів плечового поясу в градусах відносно нерухомої системи координат. Надалі на кожну з наведених конфігурацій будемо посилатись через значення кута елевації лопатки.

Таблиця 2.5 – Середні показники фізіологічних рухів в акроміально-ключичному та грудино-ключичному суглобах [65, 64]

Елевація лопатки	Елевація верхньої кінцівки	Рухи в акроміально-ключичному суглобі		Рухи в грудино-ключичному суглобі	
		30°	90°	елевація	12°
ретракція	16°			ретракція	13°
ротація	12°			ротація	3°
зміщення в горизонтальній площині	1,9±1.3 мм до заду				
60°	180°	елевація	13°	елевація	25° (22°-28°)
		ретракція	31°	ретракція	27° (25°-29°)
		ротація	35°	ротація	15° (14°-16°)
		зміщення в горизонтальній площині	1,6±2,7 мм до переду		

У процесі експериментального дослідження елементам плечового поясу за допомогою підбору маси гирьок та положень блоків була задана позиція елевації верхньої кінцівки 90° (30° за рахунок лопатки та 60° за рахунок плече-лопаткового суглоба) та 180° (60° за рахунок лопатки та 120° за рахунок плече-лопаткового суглоба), після чого реєстрували обсяг рухів в АК та грудино-ключичному суглобах. Система координат була реалізована за загальноприйнятими рекомендаціями International Society of Biomechanics (ISB). Зміну орієнтації координатних осей під час рухів плечового поясу реєстрували за допомогою оптичних маркерів (2,0 мм спиці Кіршнера) та фотофіксації у двох проєкціях (фронтальній та сагітальній), кожен дослід повторювали 5 разів. Статистичну обробку даних та графічне представлення проводили за допомогою однофакторного дисперсійного аналізу One-way ANOVA та Posthoc тест (Fisher's LSD) для порівняння рухів у суглобах ключиці залежно від кута елевації верхньої кінцівки за допомогою програмного пакета Microsoft® Excel для Microsoft 365 MS та Statistica 13.0. Різницю показників вважали статистично достовірною за умови $p < 0,05$.

2.11. Методи статистичної обробки даних

Статистична обробка результатів дослідження була згрупована у вигляді електронної таблиці в програмі Microsoft® Excel для Microsoft 365 MS, після чого дані були оброблені методами математичної статистики за допомогою ліцензійного програмного забезпечення Statistica 13.0 ("StatSoft", США). Для відображення загальної характеристики вихідних параметрів із зазначенням середнього значення та стандартного відхилення використовували методи описової статистики: для кількісних параметрів вона представлена у вигляді узагальнюючих параметрів і показників варіабельності даних та оцінки їх статистичної значущості – середнього арифметичного (M), середнього квадратичного відхилення, середньої похибки середніх значень (m) та довірчих

інтервалів (95% ДІ). Порівняння між групами та оцінка статистичної значущості різниці між порівнюваними групами у разі порівняння якісних характеристик проводилась за критерієм χ^2 квадрат. Для кількісних параметрів порівняльний аналіз проводився за допомогою параметричних (t-test) і непараметричних критеріїв. Непараметричні критерії представлено тестами Вілкоксона або Манн-Уїтні для міжгрупових порівнянь. Аналіз сили та спрямованості взаємозв'язків між досліджуваними параметрами проводили на основі кореляційно-регресійного аналізу. Статистичну значущість отриманих результатів визначали на рівні не менше 95%, що відповідає граничному ризику похибки не вище 5% ($p < 0,05$).

РОЗДІЛ 3

БІОМЕХАНІЧНЕ ОБҐРУНТУВАННЯ ВПЛИВУ СПОСОБІВ ФІКСАЦІЇ ВИВИХУ АКРОМІАЛЬНОГО КІНЦЯ КЛЮЧИЦІ НА КІНЕМАТИКУ РУХІВ АКРОМІАЛЬНО-КЛЮЧИЧНОГО ТА ГРУДИНО-КЛЮЧИЧНОГО СУГЛОБІВ

3.1. Теоретичне обґрунтування біомеханічного напівнатурного моделювання способу фіксації вивиху акроміального кінця ключиці різними методиками фіксації

Плечовий пояс людини включає 2 справжні синовіальні суглоби: грудино-ключичний (SC) та акроміально-ключичний (AC). Медіальний край лопатки зусиллями м'язів *m. serratus anterior* та *m. rhomboideus* притискається до поверхні грудної клітки. Цей контакт замикає кінематичний ланцюг плечового поясу. Нехтуючи невеликими поступальними рухами, грудино-ключичний суглоб можна представити як триступінчастий шарнір, обертання якого зазвичай називають про/ретракцією, елевацією та осьовою ротацією. АКС додає ще три ступені свободи, які зазвичай описуються подібною термінологією. Контакт латерального краю лопатки з грудною кліткою зменшує на 2 загальну кількість ступенів свободи кінематичного ланцюга. Припускаючи, що ротація ключиці не впливає на орієнтацію лопатки, останню можна розглядати як тіло із 3 ступенями свободи порівняно із 6 ступенями свободи для вільного тіла. Тобто не будь яка комбінація рухів і кутової орієнтації лопатки можлива в умовах цілісності замкнутого кінематичного ланцюга. Рухи в акроміально-ключичному та грудино-ключичному суглобах, які представляють головний інтерес у цьому дослідженні, є результатом спільних рухів ключиці, лопатки та груднини відносно грудної клітини.

Для кінематичного опису рухів плечового поясу з кожним тілом, що входить в кінематичний ланцюг, в тому числі і з його опорою – грудною кліткою,

треба пов'язати його з певною системою координат. Уніфікований вибір систем координат дозволяє узгодити термінологію та порівнювати результати окремих досліджень. З огляду на це, зусиллями International Shoulder Group були розроблені певні рекомендації щодо вибору напрямків координатних осей і параметрів для опису рухів, яких загалом ми будемо дотримуватись в цьому дослідженні [84, 124].

При виборі точок початку та напрямків координатної осі, бажано орієнтуватись на анатомічні орієнтири, які порівняно легко визначити на рентгенограмах або знайти пальпаторно. З огляду на це, будемо використовувати наступні системи координат (рис. 3.1).

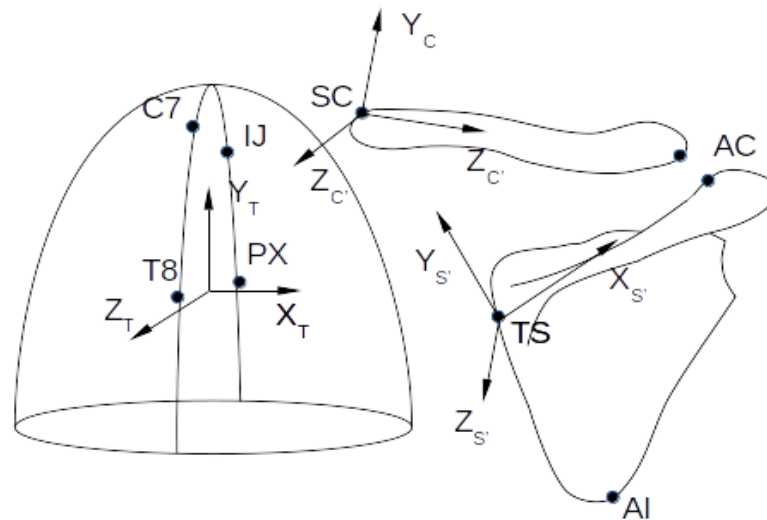


Рисунок. 3.1 – Зв'язані системи координат [84, 124]

Рухи ключиці, лопатки та плеча були описані по відношенню до грудної клітини з використанням кутів Cardan та Euler. Система координат знайома більшості клініцистів, вона дозволяє описати тривимірні кутові повороти, як послідовні обертання навколо кожної з трьох анатомічних осей і є чинним стандартом для опису рухів в плечовому суглобі.

Точки анатомічних орієнтирів, які використовуються при визначенні початку систем координат і напрямків координатних осей, представлені в табл. 3.1.

Таблиця 3.1 – Точки анатомічних орієнтирів при визначенні початку системи координат

Кістковий сегмент	Опорна точка	Анатомічний орієнтир
Грудна клітина	IJ	incisura jugularis
	PX	processus xiphoideus
	C7	processus spinosus 7 шийного хребця
	T8	processus spinosus 8 грудного хребця
Ключиця	SC	передня точка грудино-ключичного суглоба
	AC	задня точка АКС
Лопатка	AC	задня точка АКС
	TS	trigonum spinae
	AI	angulus inferior
	AA	angulus acromialis
	PC	processus coracoideus (крайня вентральна точка)

Зв'язані системи координат визначаємо наступним чином. Із грудною клітиною пов'язана система координат $X_T Y_T Z_T$. Координатна вісь Y_T проводиться від середньої точки між PX та $T8$ в напрямку середньої точки між IJ та $C7$ (приблизно вертикально при вертикальному положенні тіла). Координатна вісь X_T – через площину точок IJ , $C7$, $T8$, в правий бік. Координатна вісь Z_T доповнює систему до правої.

Із ключицею пов'язана система координат $X_C Y_C Z_C$, напрямки осей якої визначаються наступним чином. Початок координат в точці SC . Вісь X_C проводиться в напрямку відрізка $SC - AC$ латерально. Вісь Z_C перпендикулярно до площини осей $X_C - Y_T$, що перетинаються, в початковому положенні ключиці. Координатна вісь Y_C доповнює систему до правої.

Нарешті, із лопаткою пов'язана система координат $X_S Y_S Z_S$, яку визначаємо наступним чином. Початок координат в точці AC . Вісь X_S проводиться в напрямку відрізка $AC - TS$. Вісь Z_S – перпендикулярно до площини осі X_S та відрізка $AI - AC$ (приблизно перпендикулярно до власної площини лопатки). Координатна вісь Y_C доповнює систему до правої.

Рух в акроміально-ключичному суглобі є результатом як повороту ключиці в грудино-ключичному суглобі, так і переміщення лопатки відносно грудної клітини. Поточна конфігурація акроміально-ключичного суглоба визначається взаємною орієнтацією координатних осей систем $X_C Y_C Z_C$ та $X_S Y_S Z_S$. Цю орієнтацію будемо описувати за допомогою 3 кутів, що є результатом обертання відносно трьох координатних осей до повного суміщення напрямків однойменних осей двох систем (рис. 3.2). Ці кути наступні:

1. Кут ψ_{AC} елевації. Відлічується відносно осі Y_C .
2. Кут θ_{AC} протракції/ретракції. Відлічується відносно осі X_C .
3. Кут φ_{AC} осьової ротації. Відлічується відносно осі Z_C .

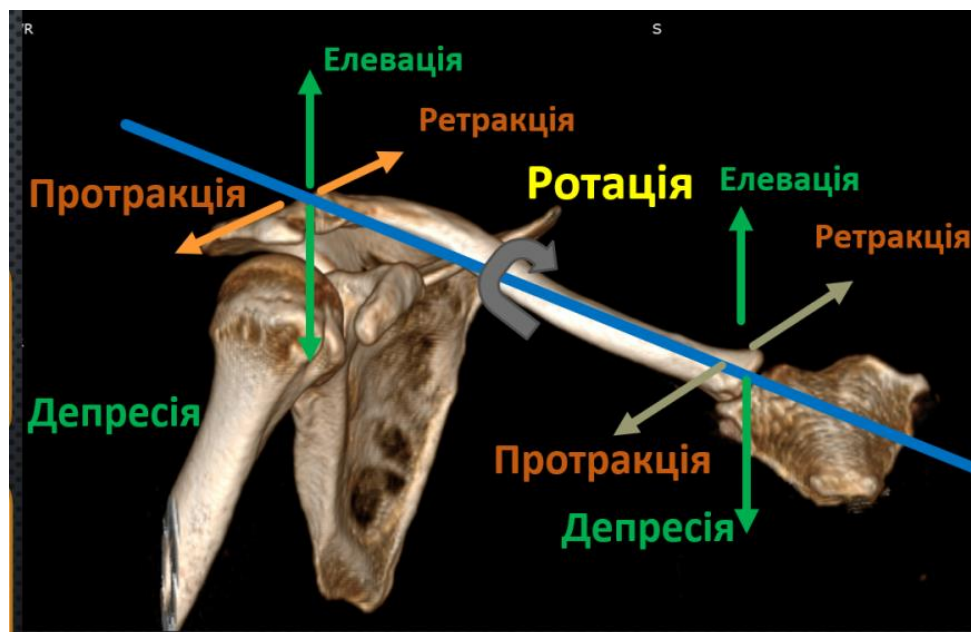


Рисунок 3.2 – Напрямки рухів в акроміально-ключичному суглобі.

3.2. Результати напівнатурного моделювання фіксації вивиху акроміального кінця ключиці різними методиками фіксації

На сьогоднішній день проведено широкомасштабні біомеханічні дослідження кінематики рухів в АКС, міцності конструкцій, що використовуються для тимчасової або постійної фіксації вивихів АКК, однак привертає увагу значна кількість протиріч щодо ролі різних видів фіксації вивиху АКК при елевації верхньої кінцівки. Тому ми вважали за необхідне визначити механізм впливу різних типів фіксації вивиху АКК, які на сьогоднішній день є найбільш поширеними, на обсяг рухів в акроміально-ключичному та грудино-ключичному суглобах. У ході експерименту досліджувався обсяг рухів в АКС за умови збереження його цілісності, а також при різних способах фіксації суглоба.

При вимірюванні амплітуди рухів в суглобах ключиці (рис. 3.3), при елевації верхньої кінцівки на 90 градусів показники ротаційних рухів в АКС під час фіксації «спеціалізованою пластиною Hook» ($p=0,767$) та «системою DogBone Arthrex» ($p=0,767$) візуально та статистично були близькими до показника «Без фіксації». Фіксація «гвинтом Bosworth», «фіксація за Вебер» та «АЗФ» повністю обмежують ротаційні рухи в АКС та відрізняються від показника «Без фіксації» ($p<0,05$). Внаслідок обмеження (блокування) ротаційних рухів у АКС спостерігали збільшення обсягу рухів у грудино-ключичному суглобі при фіксації «гвинтом Bosworth», «фіксації за Вебер», «АЗФ» та відмінністю від показника «Без фіксації» ($p<0,05$), при фіксації АКС «спеціалізованою пластиною Hook» ($p=0,558$) та «системою DogBone Arthrex» ($p=1,0$) показники були близькі до показника «Без фіксації». При вимірюванні показника елевації ключиці в АКС спостерігали, що фіксація «спеціалізованою пластиною Hook» ($p=0,809$) та «системою DogBone Arthrex» ($p=0,63$) близька до показника «Без фіксації», показники фіксації «гвинтом Bosworth», «фіксація за Вебер» та «АЗФ» відрізнялись від показника «Без фіксації» ($p<0,05$). При

вимірюванні показників елевації ключиці в грудино-ключичному суглобі спостерігали аналогічну ситуацію – фіксація «спеціалізованою пластиною Hook» ($p=0,786$) та «системою DogBone Arthrex» ($p=0,786$) наближені до показника «Без фіксації», показники фіксації «гвинтом Bosworth», «фіксація за Вебер» та «АЗФ» відрізнялись від показника «Без фіксації» ($p<0,05$). При вимірюванні показників протракції/ретракції в АКС спостерігаємо, що фіксація «спеціалізованою пластиною Hook» ($p=0,465$) та «системою DogBone Arthrex» ($p=0,806$) статистично та візуально близькі до показника «Без фіксації», показники фіксації «гвинтом Bosworth», «фіксація за Вебер» та «АЗФ» статистично та візуально відрізнялись від показника «Без фіксації» ($p<0,05$). При вимірюванні показників протракції/ретракції ключиці в грудино-ключичному суглобі спостерігали аналогічну ситуацію – фіксація «спеціалізованою пластиною Hook» ($p=0,147$) та «системою DogBone Arthrex» ($p=1,0$) наближені до показника «Без фіксації», показники фіксації «гвинтом Bosworth», «фіксація за Вебер» та «АЗФ» відрізнялись від показника «Без фіксації» ($p<0,05$).

При вимірюванні об'єму рухів в суглобах ключиці (рис. 3.4), під час елевації верхньої кінцівки на 180 градусів показники ротаційних рухів в АКС у процесі фіксації «системою DogBone Arthrex» ($p=0,617$) візуально та статистично були наближені до показника «Без фіксації»; фіксація «гвинтом Bosworth», «фіксація за Вебер», «спеціалізованою пластиною Hook» та «АЗФ» обмежують ротаційні рухи в акроміально-ключичному суглобі та відрізняються від показника «Без фіксації» ($p<0,05$). За рахунок обмеження ротаційних рухів в акроміально-ключичному суглобі спостерігали збільшення об'єму ротаційних рухів в грудино-ключичному суглобі при фіксації «гвинтом Bosworth», «фіксації за Вебер», «спеціалізованою пластиною Hook», «АЗФ» від показника «Без фіксації» ($p<0,05$), фіксація «системою DogBone Arthrex» ($p=0,21$) була наближена до показника «Без фіксації».

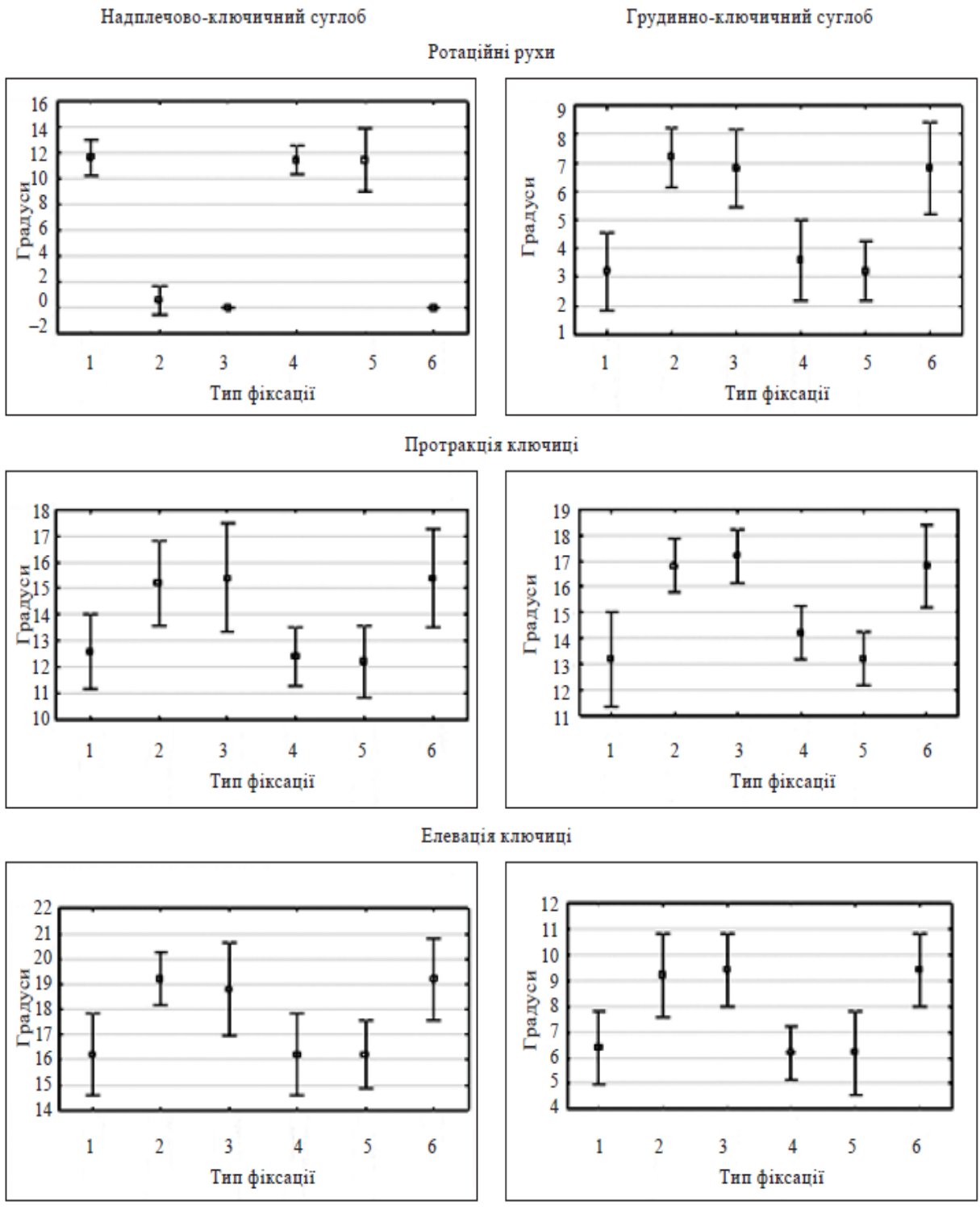


Рисунок 3.3 – Порівняльний аналіз кінематики рухів у суглобах ключиці залежно від способу фіксації вивиху акроміального кінця ключиці в положенні елевації верхньої кінцівки 90°. (Тип фіксації: 1 – без фіксації, 2 – гвинт Bosworth, 3 – фіксація за Weber, 4 – Hook-пластина, 5 – система DogBone, 6 – АЗФ).

При вимірюванні показників елевації ключиці спостерігали різницю при фіксації «гвинтом Bosworth», «фіксації за Вебер», «спеціалізованою пластиною Hook» та «АЗФ» від показника «Без фіксації» ($p < 0,05$), єдиним наближеним методом фіксації до показника «Без фіксації» була фіксація «системою DogBone Arthrex» ($p = 0,586$). При вимірюванні елевації ключиці в грудино-ключичному суглобі всі фіксатори мали статистичну різницю по відношенню до показника «Без фіксації» ($p < 0,05$). При вимірюванні протракції/ретракції в акроміально-ключичному суглобі найбільш наближеним показником була фіксація «системою DogBone Arthrex» ($p = 0,513$), в той час як інші методи фіксації показали різницю від показника «Без фіксації» ($p < 0,05$). В грудино-ключичному суглобі було зареєстровано збільшення показників протракції/ретракції при фіксації «гвинтом Bosworth», «фіксації за Вебер», «АЗФ» по відношенню до показника «Без фіксації» ($p < 0,05$), фіксація системою «спеціалізована пластина Hook» ($p = 0,941$) та «системою DogBone Arthrex» ($p = 0,701$) не показала статистичної різниці з варіантом «Без фіксації».

Окремо заслуговує уваги вимірювання обсяг рухів акроміального кінця ключиці в горизонтальній площині при елевації верхньої кінцівки на 90 та 180 градусів з імітацією та без імітації дії динамічних стабілізаторів акроміально-ключичного суглоба (трапецієвидного м'яза та передньої порції дельтоподібного м'яза) (рис. 3.5). Під час елевації верхньої кінцівки на 90 градусів з імітацією дії м'язів ми спостерігали обмеження рухів акроміального кінця ключиці в горизонтальній площині при фіксації «гвинтом Bosworth», «фіксації за Вебер», «системою DogBone Arthrex», «АЗФ» та статистичну різницю від показника «Без фіксації», фіксація «спеціалізованою пластиною Hook» ($p = 0,446$) наближена до показника «Без фіксації» ($p < 0,05$).

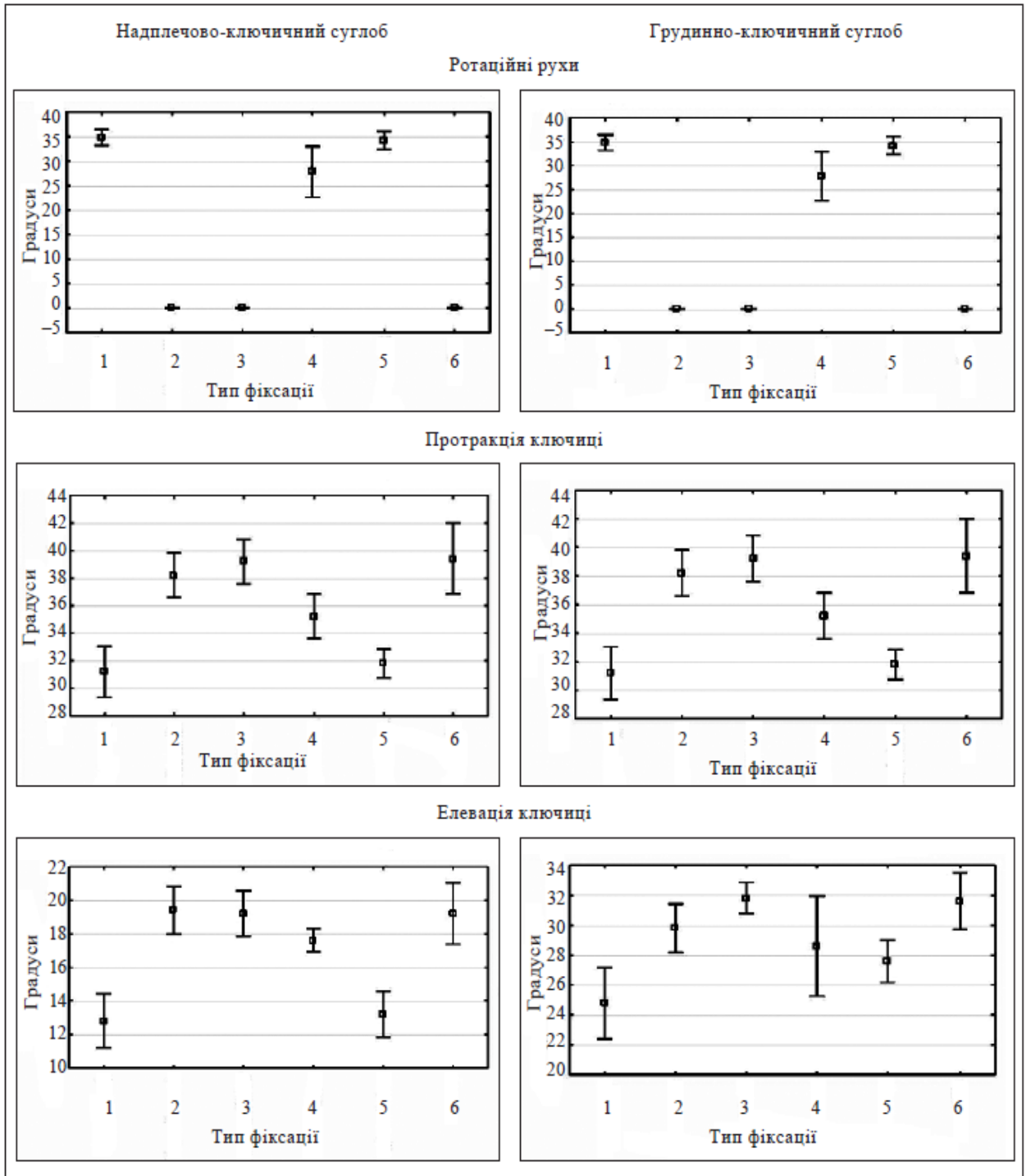


Рисунок 3.4 – Порівняльний аналіз кінематики рухів у суглобах ключиці залежно від способу фіксації вивиху надплечового кінця ключиці в положенні елевації верхньої кінцівки 180° . (Тип фіксації: 1 – без фіксації, 2 – гвинт Bosworth, 3 – фіксація за Weber, 4 – Hook-пластина, 5 – система DogBone, 6 – АЗФ).

В разі вимірювання рухів АКК в горизонтальній площині без імітації динамічних стабілізаторів, найбільш наближеною була фіксація «спеціалізованою пластиною Hook» ($p=0,17$), інші методи фіксації – «гвинтом Bosworth», «фіксації за Вебер», «системою DogBone Arthrex» та «АЗФ» показали статистичну різницю від варіанта норми ($p<0,05$). Під час елевації верхньої кінцівки на 180 градусів з імітацією дії динамічних стабілізаторів спостерігали, що методом фіксації, найбільш наближеним до показника «Без фіксації», є «система DogBone Arthrex» ($p=0,306$), в той час як інші методи фіксації показали різницю з показником «Без фіксації» ($p<0,05$). Під час елевації верхньої кінцівки на 180 градусів та без імітації дії динамічних стабілізаторів акроміально-ключичного суглоба всі методи фіксації показали статистичну різницю від показника «Без фіксації» ($p<0,05$).

Історично склалось, що основним принципом хірургічного лікування вивиху АКК є відновлення анатомічного співвідношення в АКС за допомогою методик, які призводили до повного обмеження рухів у суглобі. Згодом, через велику кількість ускладнень, розуміння кінематики рухів у ПС та важливості рухів ключиці під час елевації верхньої кінцівки дизайн конструкцій модернізували, методи фіксації стали динамічними та відтворюють нормальний обсяг рухів у суглобах ключиці. Багато експериментальних досліджень здійснено в напрямку вивчення кінематики рухів у ПС, особливо в плече-лопатковому, із використанням тіл померлих, рентгенологічних досліджень, проведених за допомогою пінів, МРТ-обстежень. Проте робіт щодо вивчення функції й обсягу рухів у АКС в науковій літературі обмаль. Привертає увагу значна кількість суперечностей щодо ролі різних типів фіксації вивиху АКК під час елевації верхньої кінцівки. Аналізуючи результати нашого дослідження впливу різних способів фіксації вивиху АКК на кінематику рухів АКС та грудино-ключичного суглобів при відведенні верхньої кінцівки, слід відзначити важливість відновлення як динамічних (зв'язки акроміально-ключичного суглоба, дзьобоподібно-ключичні зв'язки), так і статичних (передня порція дельтоподібного та трапецієвидного м'язів) стабілізаторів АКС.

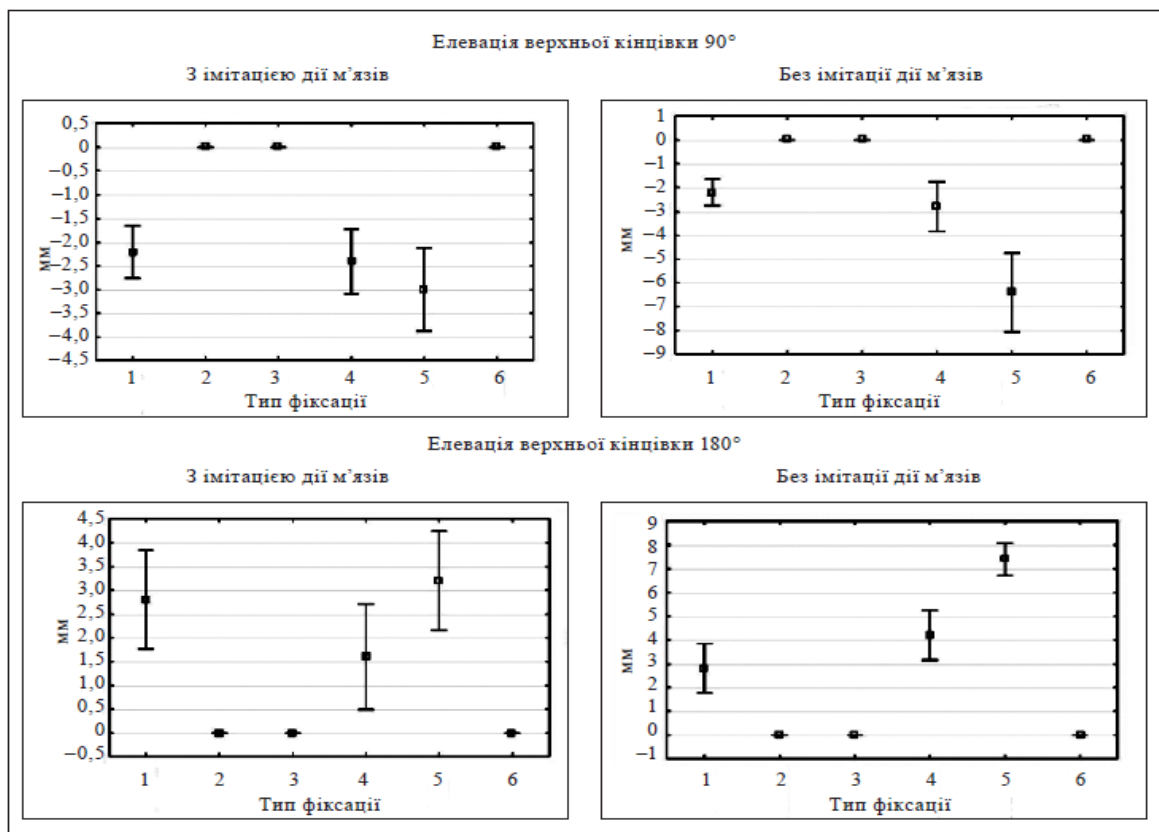


Рисунок 3.5 – Порівняльний аналіз зміщення надплечового кінця ключиці в горизонтальній площині за різних способів фіксації надплечово-ключичного суглоба в положенні елевації верхньої кінцівки 90 та 180. (Тип фіксації: 1 – без фіксації, 2 – гвинт Bosworth, 3 – фіксація за Weber, 4 – Hook-пластина, 5 – система DogBone, 6 – АЗФ).

Матеріали розділу опубліковані в науковій праці [68].

РОЗДІЛ 4
АНАЛІЗ ЕФЕКТИВНОСТІ КЛІНІКО-ІНСТРУМЕНТАЛЬНИХ МЕТОДІВ
ДІАГНОСТИКИ ГОСТРИХ ТА ЗАСТАРІЛИХ ВИВИХІВ
АКРОМІАЛЬНОГО КІНЦЯ КЛЮЧИЦІ

Сучасні методи клініко-інструментальної діагностики мають в своєму арсеналі велику кількість методик, але єдиного чіткого алгоритму діагностики ушкодження АКС ще не сформовано. Між тим, однією з причин незадовільних результатів лікування гострих вивихів АКК є саме неповна або несвоєчасна діагностика.

4.1. Класифікація пошкоджень акроміально-ключичного суглоба

Після обстеження в умовах відділення функціональної діагностики ДУ «ІТО НАМНУ» пацієнти були розподілені між I та II групою в залежності від типу вивиху за класифікацією Rockwood та давністю отримання травми, дані наведені в табл. 4.1.

Таблиця 4.1 – Розподіл пацієнтів по типу вивиху за класифікацією Rockwood та давністю травми

Тип вивиху	Назва групи				P values
	I		II		
	абс.	%	абс.	%	
III	17	18,1	19	20,2	0,726
IV	2	2,1	2	2,1	0,916
V	20	21,3	34	36,2	0,529
Гострий	39	28,9	55	40,7	0,604
Застарілий	19	14,1	22	16,3	0,604

Аналізуючи дані хворих, було досліджено, що встановлення вивиху АКК за класифікацією Tossy або Rockwood було виконано на попередніх етапах обстеження в 71 хворого (52,6%), що склало половину від усіх обстежених пацієнтів.

4.2. Клінічне обстеження

Вивчення діагностичної ефективності показників клінічних тестів проведено у 121 пацієнта (89,6%). Особливістю даного дослідження було визначення характеристики найбільш використовуваних клінічних тестів для визначення вивиху АКК залежно від ступеня та давності травми (табл. 4.2).

Таблиця 4.2 – Характеристика діагностичної ефективності клінічних тестів при пошкодженні акроміально-ключичного суглоба в залежності від ступеня та часу з моменту вивиху акроміального кінця ключиці

Ступінь та характеристика тесту вивиху акроміального кінця ключиці за класифікацією Rockwood		Діагностична цінність клінічних тестів			
		«фортепіанної клавіші»	раxinos	cross-body adduction	AC joint active compression
1		2	3	4	5
III	Точність тесту, %, [ДІ, 95%]	82,9 (73,5-90,1)	88,8 (79,7-94,7)	81,3 (70,9-89,1)	68,8 (57,4-78,7)
	Чутливість, %, [ДІ, 95%]	76,3 (59,8-88,6)	93,3 (77,9-99,2)	83,3 (65,3-94,4)	70,0 (50,6-80,5)
	Специфічність, %, [ДІ, 95%]	88,0 (75,7-95,5)	86,6 (73,3-94,2)	80,0 (66,3-89,9)	68,0 (53,3-80,5)
	PLR, [ДІ, 95%]	6,4 (2,9-13,8)	6,7 (3,3-13,3)	4,2 (2,3-7,4)	2,2 (1,4-3,5)
	NLR, [ДІ, 95%]	0,3 (0,2-0,5)	0,1 (0,02-0,3)	0,2 (0,1-0,5)	0,4 (0,3-0,8)
	PPV, %, [ДІ, 95%]	82,9 (66,4-93,4)	80,0 (63,1-91,6)	71,4 (53,7-85,4)	56,8 (39,5-72,9)
	NPV, %, [ДІ, 95%]	83,1 (73,5-90,1)	95,6 (84,9-99,5)	88,9 (75,9-96,3)	79,1 (63,9-89,9)
IV	Точність тесту, %, [ДІ, 95%]	85,2 (72,9-93,4)	85,2 (72,9-93,4)	81,5 (68,6-90,8)	68,5 (54,5-80,5)
	Чутливість, %, [ДІ, 95%]	50,0 (6,8-93,2)	75,0 (19,4-99,4)	100,0 (39,8-100,0)	75,0 (19,4-99,4)
	Специфічність, %, [ДІ, 95%]	88,0 (75,7-95,5)	86,0 (73,3-94,2)	80,0 (66,3-89,9)	68,0 (53,3-80,5)

Продовження таблиці 4.2

	1	2	3	4	5
	PLR, [ДІ, 95%]	4,2 (1,2-14,3)	5,4 (2,2-13,1)	5,0 (2,9-8,7)	2,3 (1,2-4,7)
	NLR, [ДІ, 95%]	0,6 (0,2-1,5)	0,3 (0,1-1,6)	0	0,4 (0,1-2,1)
	PPV, %, [ДІ, 95%]	25,0 (3,2-65,1)	30,0 (6,7-65,3)	28,6 (8,4-58,1)	15,8 (3,4-39,6)
	NPV, %, [ДІ, 95%]	95,7 (85,2-99,5)	97,7 (87,9-99,9)	100,0 (91,2-100,0)	97,1 (85,1-99,9)
V	Точність тесту,%, [ДІ, 95%]	92,0 (84,8-96,5)	86,5 (77,6-92,8)	86,2 (77,2-92,7)	76,7 (66,4-85,2)
	Чутливість,%, [ДІ, 95%]	96,0 (86,3-99,5)	87,2 (72,6-95,7)	94,6 (81,8-99,3)	88,9 (73,9-96,9)
	Специфічність,%, [ДІ, 95%]	88,0 (75,7-95,5)	86,0 (73,3-94,2)	80,0 (66,3-89,9)	68,0 (53,3-80,5)
	PLR, [ДІ, 95%]	8,0 (3,8-16,9)	6,2 (3,1-12,5)	4,7 (2,7-8,3)	2,8 (1,8-4,2)
	NLR, [ДІ, 95%]	0,1 (0,01-0,2)	0,2 (0,1-3)	0,1 (0,02-0,3)	0,2 (0,1-0,4)
	PPV, %, [ДІ, 95%]	88,9 (77,4-95,8)	82,9 (67,9-92,9)	77,8 (62,9-88,8)	66,7 (51,6-79,6)
	NPV, %, [ДІ, 95%]	95,7 (85,2-99,5)	89,6 (77,3-96,5)	95,2 (83,8-99,4)	89,5 (75,2-97,1)
Застарілі	Точність тесту,%, [ДІ, 95%]	86,4 (77,4-92,8)	86,6 (77,3-93,1)	83,1 (72,9-90,7)	76,6 (65,6-85,2)
	Чутливість,%, [ДІ, 95%]	84,2 (68,8-93,9)	87,5 (71,1-96,5)	88,9 (70,8-97,7)	92,6 (75,7-99,1)
	Специфічність,%, [ДІ, 95%]	88,0 (75,7-95,5)	86,0 (73,3-94,2)	80,0 (66,3-89,9)	68,0 (53,3-80,5)
	PLR, [ДІ, 95%]	7,0 (3,3-15,1)	6,3 (3,1-12,6)	4,4 (2,5-7,9)	2,9 (1,9-4,4)
	NLR, [ДІ, 95%]	0,2 (0,1-0,4)	0,2 (0,1-0,4)	0,1 (0,1-0,4)	0,1 (0,03-0,4)
	PPV, %, [ДІ, 95%]	84,2 (68,8-93,9)	80,0 (63,1-91,6)	70,6 (52,5-84,9)	60,9 (44,5-75,8)
	NPV, %, [ДІ, 95%]	88,0 (77,4-92,8)	91,5 (79,6-97,6)	80,9 (80,9-90,7)	94,4 (81,3-85,5)

Не дивлячись на те, що кількість допоміжних клінічних діагностичних тестів для визначення патології АКС постійно росте і вже не обмежується тільки одним клінічним діагностичним тестом, підвищення ефективності медичної допомоги потребує чіткого алгоритму діагностики. Для III типу вивиху АКК за Rockwood найбільша діагностична цінність була для клінічного тесту «фортепіанної клавіші» (точність тесту 82,9%, чутливість 76,3%, специфічність 88,0%), «Рахінос тест» (діагностична точність 88,8%, чутливість 93,3%,

специфічність 86,6%), «Cross-body adduction» тесту (діагностична точність 81,3%, чутливість 83,3%, специфічність 80,0%). Для IV типу вивиху акроміального кінця ключиці за Rockwood найбільша діагностична цінність спостерігалась у клінічного тесту «фортепіанної клавіші» (точність тесту 85,2%, чутливість 50,0%, специфічність 88,0%), «Рахінос тест» (діагностична точність 85,2%, чутливість 75,0%, специфічність 86,0%), «Cross-body adduction» тесту (діагностична точність 81,5%, чутливість 100,0%, специфічність 80,0%). Для V типу вивиху АКК за Rockwood найбільша діагностична цінність була у клінічного тесту «фортепіанної клавіші» (точність тесту 92,0%, чутливість 96,0%, специфічність 88,0%), «Рахінос тест» (діагностична точність 86,5%, чутливість 87,2%, специфічність 86,0%), «Cross-body adduction» тесту (діагностична точність 86,2%, чутливість 94,6%, специфічність 80,0%). Для застарілого (хронічного) типу вивиху АКК за Rockwood найбільша діагностична цінність була в клінічного тесту «фортепіанної клавіші» (точність тесту 86,4%, чутливість 84,2%, специфічність 88,0%), «Рахінос тест» (діагностична точність 86,6%, чутливість 87,5%, специфічність 86,0%), «Cross-body adduction» тесту (діагностична точність 83,1%, чутливість 88,9%, специфічність 80,0%). Найменша діагностична цінність для всіх типів вивиху АКК була у клінічного тесту «AC joint active compression тест» - однією з причин було те, що даний тест є визначальним для декількох патологій плечового суглоба.

4.3. Рентгенологічне дослідження

Рентгенографічне обстеження пацієнтів з гострим та застарілим вивихом АКК проводилось в проекції Zanca (або передньо-задній проекції плечового суглоба), виконано в 132 пацієнтів (97,8%), в аксіальній проекції у 91 пацієнта (67,4%), проекція Alexander виконана у 88 пацієнтів (65,2%). Діагностична ефективність рентгенологічного обстеження в залежності від ступеня та давності вивиху АКК наведена в табл. 4.3.

Таблиця 4.3 – Характеристика діагностичної ефективності рентгенологічного обстеження хворих при пошкодженні акроміально-ключичного суглоба в залежності від ступеня та давності вивиху акроміального кінця ключиці

Ступінь вивиху та характеристика тесту вивиху АКК за класифікацією Rockwood		Рентгенологічна проєкція		
		Zanca	Alexander	аксіальна
III	Точність тесту,%, [ДІ, 95%]	89,4 (80,9-95,1)	94,3 (80,8-99,3)	36,7 (19,9-56,1)
	Чутливість,%, [ДІ, 95%]	82,9 (66,4-93,4)	95,8 (78,9-99,9)	0,0 (0,0-17,7)
	Специфічність,%, [ДІ, 95%]	94 (83,5-98,8)	90,9 (58,7-99,8)	100,0 (71,5-100,0)
	PLR, [ДІ, 95%]	13,8 (4,6-41,8)	10,5 (1,6-68,4)	-
	NLR, [ДІ, 95%]	0,2 (0,1-0,4)	0,1 (0,01-0,3)	1,0 (1,0-1,0)
	PPV, %, [ДІ, 95%]	90,6 (74,9-98,1)	95,8 (78,9-99,9)	-
	NPV, %, [ДІ, 95%]	88,7 (77,0-95,7)	90,9 (58,7-99,8)	36,7 (19,9-56,1)
IV	Точність тесту,%, [ДІ, 95%]	88,9 (77,4-95,8)	86,7 (59,5-98,3)	100,0 (75,3-100,0)
	Чутливість,%, [ДІ, 95%]	25,0 (0,6-80,6)	100,0 (29,2-100,0)	100,0 (15,8-100,0)
	Специфічність,%, [ДІ,95%]	94,0 (83,5-98,8)	83,3 (51,6-97,9)	100,0 (71,5-100,0)
	PLR, [ДІ, 95%]	4,2 (0,6-31,4)	6,0 (1,7-21,3)	-
	NLR, [ДІ, 95%]	0,8 (0,5-1,4)	0,00	0
	PPV, %, [ДІ, 95%]	25,0 (0,6-80,6)	60,0 (14,7-94,7)	100,0 (15,8-100,0)
	NPV, %, [ДІ, 95%]	94,0 (83,5-98,8)	100,0 (69,2-98,3)	100,0 (71,5-100,0)
V	Точність тесту,%, [ДІ, 95%]	91,2 (83,9-95,9)	89,1 (76,4-96,4)	23,1 (12,5-36,8)
	Чутливість,%, [ДІ, 95%]	88,5 (76,6-95,7)	91,2 (76,3-98,1)	2,4 (0,1-12,9)
	Специфічність,%, [ДІ, 95%]	94,0 (83,5-98,8)	83,3 (51,6-97,9)	100,0 (71,5-100,0)
	PLR, [ДІ, 95%]	14,7 (4,9-44,4)	5,5 (1,5-19,5)	-
	NLR, [ДІ, 95%]	0,1 (0,06-0,3)	0,1 (0,03-0,3)	1,0 (0,9-1,0)
	PPV, %, [ДІ, 95%]	50,9 (40,9-61,1)	93,9 (79,8-99,3)	100,0 (2,5-100,0)
	NPV, %, [ДІ, 95%]	88,7 (76,9-95,7)	76,9 (46,2-95,0)	21,6 (11,3-35,3)
Застарілі	Точність тесту,%, [ДІ, 95%]	80,7 (70,9-88,3)	92,1 (78,6-98,3)	31,7 (18,1-48,1)
	Чутливість,%, [ДІ, 95%]	63,2 (45,9-78,2)	96,2 (80,4-99,9)	6,7 (0,8-22,1)
	Специфічність,%, [ДІ, 95%]	94,0 (83,5-98,8)	83,3 (51,6-97,9)	100,0 (71,5-100,0)
	PLR, [ДІ, 95%]	10,5 (3,4-32,4)	5,8 (1,6-20,5)	-
	NLR, [ДІ, 95%]	0,4 (0,3-0,6)	0,1 (0,01-0,3)	0,9 (0,9-1,0)
	PPV, %, [ДІ, 95%]	88,9 (70,8-97,7)	92,6 (75,7-99,1)	100,0 (15,8-100,0)
	NPV, %, [ДІ, 95%]	77,1 (64,5-86,9)	90,9 (58,7-99,8)	28,2 (15,0-44,9)

Аналізуючи результати рентгенографічного обстеження хворих з вивихом АКК, встановили, що для III типу вивиху за класифікацією Rockwood найбільша діагностична цінність була у проекції Alexander: діагностична точність – 94,3% [ДІ% 80,8-99,3], чутливість – 95,8% [ДІ% 78,9-99,9], специфічність – 90,9% [ДІ% 58,7-99,8], відношення правдоподібності позитивного результату тесту – 10,5 [ДІ% 1,6-68,4], відношення правдоподібності негативного результату – 0,1 [ДІ% 0,01-0,3], прогностична значущість позитивного результату – 95,8% [ДІ% 78,9-99,9], прогностична значущість негативних результатів – 90,9% [ДІ% 58,7-99,8].

Для IV типу вивиху за класифікацією Rockwood найбільша діагностична цінність спостерігалась в аксіальній проекції: діагностична точність – 100,0% [ДІ% 75,3-100,0], чутливість – 100,0% [ДІ% 15,8-100,0], специфічність – 100,0% [ДІ% 71,5-100,0], відношення правдоподібності негативного результату – 0, прогностична значущість позитивного результату – 100,0% [ДІ% 15,8-100,0], прогностична значущість негативних результатів – 100,0% [ДІ% 71,5-100,0]. Для V типу вивиху за класифікацією Rockwood найбільша діагностична цінність була в проекції Zanca: діагностична точність – 91,2% [ДІ% 83,9-95,9], чутливість – 88,5% [ДІ% 76,6-95,7], специфічність – 94,0% [ДІ% 83,5-98,8], відношення правдоподібності позитивного результату тесту – 14,7 [ДІ% 4,9-44,4], відношення правдоподібності негативного результату – 0,1 [ДІ% 0,06-0,3], прогностична значущість позитивного результату – 50,9% [ДІ% 40,9-61,1], прогностична значущість негативних результатів – 88,7% [ДІ% 76,9-95,7]. Для застарілого (хронічного) типу вивиху АКК, найбільша діагностична цінність була в проекції Alexander: діагностична точність – 92,1% [ДІ% 78,6-98,3], чутливість – 96,2% [ДІ% 80,4-99,9], специфічність – 83,3% [ДІ% 51,6-97,9], відношення правдоподібності позитивного результату тесту – 5,8 [ДІ% 1,6-20,5], відношення правдоподібності негативного результату – 0,1 [ДІ% 0,01-0,3], прогностична значущість позитивного результату – 92,6% [ДІ% 75,7-99,1], прогностична значущість негативних результатів – 90,9% [ДІ% 58,7-99,8].

Для III типу та застарілого вивиху АКК проекцію Alexander можна вважати вирішальною при визначенні показань для консервативного або хірургічного лікування, також її можна використовувати замість класичної стрес-проекції з вантажем, що для пацієнта приносить додатковий больовий синдром під час гострої травми. Такий нерівномірний розподіл точності, чутливості та специфічності рентгенологічних проекції для всіх типів вивиху АКК вимагає виконання рентгенологічного обстеження в проекції Zanca та Alexander.

Рентгенографія АКК в проекції Zanca (табл. 4.4) була виконана в 91 пацієнта (67,4%) з гострим та у 41 пацієнта (30,4%) з застарілим вивихом АКК, з протилежного неушкодженого боку рентгенографію виконано в 72 пацієнтів (53,3%). В пацієнтів з III типом вивиху за класифікацією Rockwood дзвобоподібно-ключична відстань була 15,4 мм (9-24 мм), що було більше на 7,6 мм або 97,4% від неушкодженого боку, відстань між верхнім краєм АКК та верхнім краєм акроміального відростку лопатки – 11,4 мм (5-17 мм), різниця склала 6,0 мм (111,1%), відстань між нижнім краєм АКК та нижнім краєм акроміального відростку лопатки - 8,7 мм (3-14 мм), різниця склала 3,6 мм (70,6%). Для IV типу вивиху дзвобоподібно-ключична відстань була 12,0 мм (9-14 мм), що було більше на 4,2 мм або 53,8% від неушкодженого боку, відстань між верхнім краєм АКК та верхнім краєм акроміального відростка лопатки – 13,3 мм (8-22 мм), різниця склала 7,9 мм (146,3%), відстань між нижнім краєм АКК та нижнім краєм акроміального відростка лопатки - 9,5 мм (6-13 мм), різниця склала 4,4 мм (86,3%). Для V типу вивиху дзвобоподібно-ключична відстань була 28,7 мм (14-34 мм), що було більше на 20,9 мм або 267,9% від неушкодженого боку, відстань між верхнім краєм АКК та верхнім краєм акроміального відростка лопатки – 13,5 мм (11-28 мм), різниця склала 8,1 мм (150,1%), відстань між нижнім краєм АКК та нижнім краєм акроміального відростка лопатки 10,5 мм (8-23 мм), різниця склала 10,7 мм (209,8%). Для застарілого вивиху АКК дзвобоподібно-ключична відстань була 17,1 мм (8-28 мм), що було більше на 9,3 мм або 119,2% від неушкодженого боку,

відстань між верхнім краєм АКК та верхнім краєм акроміального відростка лопатки – 13,5 мм (3-24 мм), різниця склала 8,1 (150,0%), відстань між нижнім краєм АКК та нижнім краєм акроміального відростка лопатки – 10,5 мм (4-19 мм), різниця склала 5,4 мм (105,9%).

Таблиця 4.4 – Характеристика рентгенологічних показників при вивиху акроміального кінця ключиці в проекції Zanca

Характеристика	Ступінь вивиху з ушкодженого боку				Неушкоджений бік
	III	IV	V	застарілий	
CCD, мм, average ± SD	15,4±3,1	12,0±2,4	28,7±5,3	17,1±5,5	7,8±1,2
АКС (відстань по верхньому краю), мм	11,4±3,0	13,3±6,7	18,9±4,2	13,5±5,1	5,4±1,2
АКС (відстань по нижньому краю), мм	8,7±2,6	9,5±3,5	15,8±4,1	10,5±4,2	5,1±,09

Рентгенографію АКС в проекції Alexander (табл. 4.5) було виконано у 60 пацієнтів (44,4%) з гострим та 32 пацієнтів (23,7%) із застарілим вивихом АКК; з протилежного неушкодженого боку рентгенографію виконано в 65 пацієнтів (48,1%). У пацієнтів з III типом вивиху за класифікацією Rockwood дзьобоподібно-ключична відстань була 13,1 мм (11-18 мм), що було більше на 4,6 мм або 54,1% від неушкодженого боку, відстань перекриття акроміально-ключичного суглоба (OL_{AC}) – 2,9 мм (-19-4 мм), різниця склала 6,0 мм (67,4%). Для IV типу вивиху дзьобоподібно-ключична відстань була 22,3 мм (9-32 мм), що було більше на 13,8 мм або 162,4% від неушкодженого боку, відстань

перекриття акроміально-ключичного суглоба (OL_{AC}) була -2,9 мм (-19-7 мм), різниця склала 18,4 мм (206,7%). Для V типу вивиху дзъобоподібно-ключична відстань була 22,7 мм (18-27 мм), що було більше на 14,2 мм або 167,1% від неушкодженого боку, відстань перекриття акроміально-ключичного суглоба (OL_{AC}) була -10,8 мм (-20-2 мм), різниця склала -19,7 (221,3%). Для застарілого вивиху акроміального кінця ключиці дзъобоподібно-ключична відстань була 15,3 мм (5-32 мм), що було більше на 6,8 мм або 80,0% від неушкодженого боку, відстань перекриття акроміально-ключичного суглоба (OL_{AC}) була -0,7 (-12-17), різниця склала -9,6 (107,9%).

Таблиця 4.5 – Характеристика рентгенологічних показників при вивиху акроміального кінця ключиці в проекції Alexander

Характеристика	Ступінь вивиху з ушкодженого боку				Неушкоджений бік
	III	IV	V	застарілий	
CCD, мм, average \pm SD	13,1 \pm 1,6	22,3 \pm 9,6	22,7 \pm 2,4	15,3 \pm 5,8	8,5 \pm 2,1
відстань перекриття АКК (OL_{AC}), мм	2,9 \pm 2,1	-9,5 \pm 11,4	-10,8 \pm 5,2	-0,7 \pm 6,8	8,9 \pm 2,1

Рентгенографію АКК в аксіальній проекції (табл. 4.6) було виконано у 62 пацієнтів (45,9%) з гострим та у 31 пацієнта (22,9%) з застарілим вивихом АКК; з протилежного неушкодженого боку рентгенографію виконано у 58 пацієнтів (42,9%). Для пацієнтів з III типом вивиху за класифікацією Rockwood відстань між переднім краєм АКК та переднім краєм акроміального відростку лопатки була 2,3 мм (2-4 мм), що було менше на 1,0 мм або 30,3% від неушкодженого боку. Для IV типу вивиху відстань між переднім краєм АКК та переднім краєм акроміального відростку лопатки - 11,0 мм (9-14 мм), різниця склала 7,7 мм (233,3%). Для V типу вивиху

відстань між переднім краєм АКК та переднім краєм акроміального відростку лопатки дорівнює 3,2 мм (2-7 мм), різниця складала 0,1 мм (3,0%).

Таблиця 4.6 – Характеристика рентгенологічних показників при вивиху акроміального кінця ключиці в аксіальній проекції

Характеристика	Ступінь вивиху з ушкодженого боку				Неушкоджений бік
	III	IV	V	застарілий	
Відстань по передньому краю АКК	2,3±0,6	11,0±2,4	3,2±1,1	2,7±1,2	3,3±0,8

4.4. Ультрасонографічне обстеження

УЗД обстеження виконано у 105 пацієнтів (77,8%). Діагностична ефективність УСГД у залежності від ступеня та давності вивиху АКК наведені в табл. 4.7.

Таблиця 4.7 – Характеристика діагностичної ефективності ультрасонографічного обстеження хворих при пошкодженні акроміально-ключичного суглоба в залежності від ступеня та давності вивиху акроміального кінця ключиці

Характеристика методу	Тип вивиху акроміального кінця ключиці			
	III	IV	V	застарілий
Точність тесту, %, [ДІ, 95%]	87,7 (77,9-94,2)	89,8 (77,8-96,6)	91,8 (83,8-96,6)	85,9 (76,2-92,7)
Чутливість, %, [ДІ, 95%]	82,1 (63,1-93,9)	75,0 (19,4-99,4)	92,5 (79,6-98,4)	78,8 (61,1-91,0)
Специфічність, %, [ДІ, 95%]	91,1 (78,8-97,5)	91,1 (78,8-97,5)	91,1 (78,8-97,5)	91,1 (78,8-97,5)
PLR, [ДІ, 95%]	9,2 (3,6-23,9)	8,4 (2,8-25,2)	10,4 (4,1-26,6)	8,9 (3,4-23,0)
NLR, [ДІ, 95%]	0,2 (0,1-0,4)	0,3 (0,1-1,5)	0,1 (0,03-0,3)	0,2 (0,1-0,5)
PPV, %, [ДІ, 95%]	85,2 (66,3-95,80)	42,9 (9,9-81,6)	90,2 (76,9-97,3)	86,7 (69,3-96,2)
NPV, %, [ДІ, 95%]	89,1 (76,4-96,4)	97,6 (87,4-99,9)	93,2 (81,3-98,6)	85,4 (72,2-93,9)

Як свідчать дані табл. 4.7, найбільшою діагностична ефективність УСГ методу була для пацієнтів з V типом вивиху АКК за класифікацією Rockwood, найменша діагностична цінність спостерігалась у пацієнтів із застарілим вивихом. Цей факт пов'язаний із тим, що в пацієнтів з V типом вивиху достатньо виражене зміщення АКК, а в пацієнтів із застарілим вивихом виникають адаптивні властивості АКС, що зменшує його горизонтальну та вертикальну нестабільність, також у пацієнтів із застарілим вивихом, внаслідок порушення плече-лопаткового ритму під час УСГ дослідження діагностуються супутні ушкодження плечового суглоба.

Результати сонографічного вимірювання основних кількісних показників акроміально-ключичного суглоба у пацієнтів з гострим та застарілим вивихом акроміально-ключичного суглоба представлені в табл. 4.8.

Таблиця 4.8 – Результати кількісних показників ультрасонографічного обстеження пацієнтів з гострим та застарілим вивихом акроміального кінця ключиці

Показники	Тип вивиху акроміального кінця ключиці за Rockwood			
	III	IV	V	застарілий
1	2	3	4	5
Відстань між верхнім краєм акроміального відростку лопатки та верхнім краєм АКК з ушкодженого боку, мм	13,4±3,9	16,0±6,4	17,0±4,6	12,0±3,4
Відстань між верхнім краєм акроміального відростку лопатки та верхнім краєм АКК з протилежного боку, мм	6,8±1,6	6,8±2,4	6,9±2,3	5,8±1,4
Відстані між верхнім краєм акроміального відростку лопатки та верхнім краєм АКК з ушкодженого боку, мм	6,9±1,2	13,7±10,8	8,3±2,2	7,7±1,6

Продовження таблиці 4.8

1	2	3	4	5
Відстані між верхнім краєм акроміального відростку лопатки та верхнім краєм АКК з ушкодженого боку при виконанні провокаційного тесту «фортепіанної клавіші», мм	6,9±1,2	13,7±10,8	8,3±2,2	7,7±1,6
Відстань між верхнім краєм акроміального відростку лопатки та верхнім краєм АКК з протилежного боку при виконанні провокаційного тесту «фортепіанної клавіші», мм	5,0±1,3	7,0±1,0	6,1±2,0	4,8±1,2
Відстань між дзьобоподібним відростком лопатки та нижнім краєм ключиці з ушкодженого боку, мм	23,0±4,8	29,0±7,1	27,1±5,6	24,9±5,6
Відстань між дзьобоподібним відростком лопатки та нижнім краєм ключиці з неушкодженого боку, мм	14,4±4,0	16,0±5,4	13,3±3,8	14,7±4,3
Відстань від переднього краю акроміального відростка лопатки до переднього краю АКК з ушкодженого боку, мм	8,0±2,4	10,0±5,4	9,6±3,0	6,5±1,6
Відстань від переднього краю акроміального відростка лопатки до переднього краю АКК з протилежного боку, мм	5,3±1,4	4,3±1,7	5,3±1,0	5,0±1,3
Відстань від переднього краю акроміального відростка лопатки до переднього краю АКК з ушкодженого боку при виконанні провокаційного тесту «Рахінос», мм	9,8±4,5	7,7±4,9	10,3±3,1	10,3±2,3
Відстань від переднього краю акроміального відростка лопатки до переднього краю АКК з протилежного боку при виконанні провокаційного тесту «Рахінос», мм	5,9±2,4	5,0±2,0	6,5±1,6	6,9±1,3

Під час проведення УСГД АКС у 19 пацієнтів (70,4%) пацієнтів із III типом вивиху АКК в було діагностовано пошкодження місця інсерції дельтоподібного

м'язу до АКК розміром $13,4 \pm 6,0$ мм (5-20 мм), в 14 пацієнтів (56,0%) – пошкодження місця інсерції передньої порції трапецієвидного м'язу до АКК розміром $8,9 \pm 5,7$ мм (4-20 мм). Серед пацієнтів з IV типом вивиху в 4 пацієнтів (100,0%) спостерігались пошкодження місця інсерції передньої порції дельтоподібного м'язу розміром $18,0 \pm 2,4$ мм (15-20 мм), в 2 пацієнтів (50,0%) – пошкодження місця інсерції передньої порції трапецієвидного м'язу до акроміального кінця ключиці розмір $18,5 \pm 9,2$ мм (12-25 мм). В пацієнтів з V типом вивиху АКК у 37 пацієнтів (97,4%) було пошкодження місця інсерції передньої порції дельтоподібного м'язу розміром $17,2 \pm 5,2$ мм (15-20 мм), в 25 пацієнтів (67,6%) – пошкодження місця інсерції передньої порції трапецієвидного м'язу до АКК розмір $11,4 \pm 5,9$ мм (5-25 мм). У пацієнтів з застарілим вивихом АКК в 32 (100,0%) було діагностовано фіброзні зміни в місці інсерції передньої порції дельтоподібного м'язу та передньої порції трапецієвидного м'язу.

Ультрасонографічне обстеження АКС представлено на рис. 4.1.

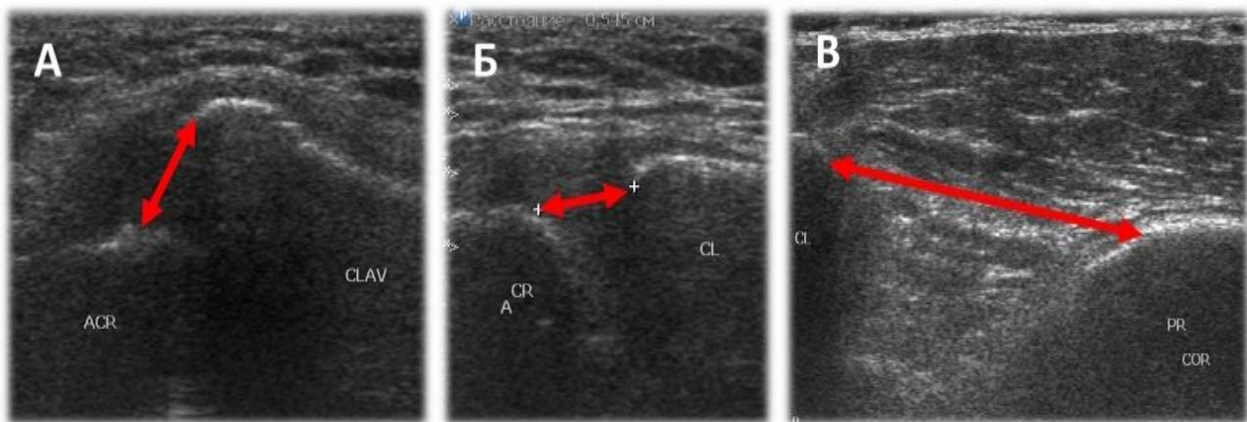


Рисунок 4.1 – Ультрасонографічне обстеження акроміально-ключичного суглоба (А – вертикальне зміщення акроміального кінця ключиці в фронтальній площині, Б – відстань в акроміально-ключичному суглобі в горизонтальній площині, В – відстань між дзьобоподібним відростком лопатки та ключицею).

4.5. Магнітно-резонансна томографія

Методом МРТ було обстежено 78 пацієнтів (57,8%), із них 57 пацієнтів (42,2%) із гострим вивихом акроміального кінця ключиці та 21

пацієнт (15,6%) із застарілим вивихом АКК. Діагностичні характеристики методу наведені в табл. 4.9.

Таблиця 4.9 – Характеристики діагностичної ефективності МРТ обстеження у хворих з вивихом акроміального кінця ключиці

Характеристика методу	Тип вивиху акроміального кінця ключиці			
	III n=22	IV n=4	V n=31	застарілий n=21
Точність тесту,%, [ДІ, 95%]	69,4 (57,5-79,8)	88,9 (77,4-95,8)	71,6 (60,5-81,1)	70,4 (58,4-80,7)
Чутливість,%, [ДІ, 95%]	18,2 (5,2-40,3)	50,0 (6,8-93,2)	38,7 (21,9-57,8)	19,1 (5,5-41,9)
Специфічність,%, [ДІ, 95%]	92 (80,8-97,8)	92,0 (80,8-97,8)	92,0 (80,8-97,8)	92,0 (80,8-97,8)
PLR, [ДІ, 95%]	2,3 (0,6-8,3)	6,3 (1,6-24,3)	92,0 (80,8-97,8)	2,4 (0,7-8,6)
NLR, [ДІ, 95%]	0,9 (0,7-1,1)	0,5 (0,2-1,5)	4,8 (1,7-13,7)	0,9 (0,7-1,1)
PPV, %, [ДІ, 95%]	30,6 (20,2-42,5)	33,3 (11,4-66,1)	38,3 (27,7-49,7)	50,0 (21,6-78,4)
NPV, %, [ДІ, 95%]	71,9 (67,4-75,9)	95,8 (89,6-98,4)	70,8 (64,4-76,4)	73,0 (68,4-77,2)

Як свідчать дані табл. 4.9, найбільшою діагностичною ефективністю МР методу обстеження була для пацієнтів з IV типом вивиху АКК за класифікацією Rockwood (точність тесту 88,9%, чутливість 50,0%, специфічність 92,0%), найменша діагностична цінність була у пацієнтів з III типом вивиху за класифікацією Rockwood (точність тесту 69,4%, чутливість 18,2%, специфічність 92,0%) та застарілим вивихом АКК (точність тесту 70,4%, чутливість 19,1%, специфічність 92,0%). Такий низький показник пов'язаний з тим, що діагностичну цінність визначалась згідно даних заключень, які були зроблені лікарями рентгенологами в різних діагностичних центрах України. При обробці даних було відмічено, що спеціалісти більше уваги приділяють супутнім пошкодженням плечового суглоба, анатомія АКК досить складна і має свої

особливості, які необхідно враховувати при інтерпретації отриманих даних. Характеристика МРТ показників при вивиху АКК представлена в табл. 4.10.

Таблиця 4.10 – Характеристика МРТ показників при вивиху акроміального кінця ключиці

Показники	Тип вивиху акроміального кінця ключиці за Rockwood			
	III n=22	IV n=4	V n=31	застарілий n=21
Coronal Відстань АК по верхньому краю, мм	14,2±2,20	14,0±1,4	16,6±2,1	11,6±3,6
Coronal Відстань АК по нижньому краю, мм	10,1±2,1	11,5±0,6	14,1±2,9	10,4±4,1
Coronal CCD, мм	13,0±2,4	13,0±2,0	17,6±4,1	13,6±4,4
Sagital CCD, мм	12,0±2,0	13,0±2,4	17,8±4,1	13,9±3,6

У хворих із III типом вивиху за класифікацією Rockwood в корональній проекції у 21 пацієнта був розрив (95,5%), в 1 пацієнта (4,5%) часткове пошкодження верхньої зв'язки АКС; в 14 пацієнтів (63,6%) розрив та в 8 пацієнтів (36,4%) часткове пошкодження нижньої зв'язки АКС; внутрішньосуглобовий диск АКС був в 15 пацієнтів (68,2%), пошкоджений в 7 пацієнтів (31,8%); в 19 пацієнтів (86,4%) розрив та в 3 часткове (13,6%) пошкодження lig.Trapezoid; в 11 пацієнтів (50%) часткове пошкодження, в 7 пацієнтів (31,8%) розрив та в 4 пацієнтів (18,2%) неушкоджена lig. Conoid. В аксіальній проекції: у 20 пацієнтів (90,9%) розрив та 2 пацієнтів (9,1%) часткове пошкодження передньої зв'язки АКС; у 19 пацієнтів (86,4%) розрив та у 3 пацієнтів (13,6%) – часткове пошкодження задньої зв'язки АКС; в 1 пацієнта (4,5%) розрив, в 12 пацієнтів (54,5%) часткове пошкодження та в 9 (40,9%) неушкоджене місце інсерції передньої порції дельтоподібного м'яза до АКК; в 2 пацієнтів (9,1%) – розрив, в 15 пацієнтів (68,2%) часткове ушкодження та в 5 неушкоджене (22,7%) місце інсерції передньої порції трапецієвидного м'яза до акроміального кінця ключиці. В сагітальній проекції: в 19 пацієнтів

(86,4%) – розрив, в 3 часткове (13,6%) пошкодження lig. Trapezoid; в 16 пацієнтів – розрив (9,1%), в 4 пацієнтів (18,2%) часткове пошкодження, в 2 пацієнтів (9,1%) неушкоджена lig. Conoid.

В пацієнтів з IV типом вивиху за класифікацією Rockwood у корональній проекції було виявлено в 4 пацієнтів (100,0%) розрив верхньої та нижньої зв'язки АКС; внутрішньосуглобовий диск АКС був пошкоджений в 1 пацієнта (25,0%); в 4 пацієнтів (100,0%) розрив lig. Trapezoid та lig. Conoid. В аксіальній проекції: в 4 пацієнтів (100,0%) розрив передньої та задньої зв'язки АКС, в 4 пацієнтів (100,0%) розрив місця інсерції передньої порції дельтоподібного м'яза та передньої порції трапецієвидного м'яза до акроміального кінця ключиці. В сагітальній проекції: в 4 пацієнтів (100,0%) розрив lig. Trapezoid та lig. Conoid.

В пацієнтів з V типом вивиху за класифікацією Rockwood в корональній проекції в 31 пацієнта (100,0%) було виявлено розрив верхньої зв'язки АКС, в 29 пацієнтів (93,5%) розрив та в 2 пацієнтів (6,5%) часткове пошкодження нижньої зв'язки АКС, внутрішньосуглобовий диск АКС був пошкоджений в 5 пацієнтів (16,1%), в 31 пацієнта (100,0%) розрив lig. Trapezoid та lig. Conoid. В аксіальній проекції: в 31 пацієнта (100,0%) розрив передньої та задньої зв'язки АКС, в 30 пацієнтів (96,8%) розрив, в 1 пацієнта (3,2%) часткове пошкодження місця інсерції передньої порції дельтоподібного м'яза до акроміального кінця ключиці, в 17 пацієнтів (54,8%) розрив, в 14 пацієнтів (45,2%) часткове ушкодження інсерції передньої порції трапецієвидного м'яза до акроміального кінця ключиці. В сагітальній проекції: в 31 пацієнта (100,0%) розрив lig. Trapezoid та lig. Conoid.

Серед пацієнтів з застарілим вивихом акроміального кінця ключиці в корональній проекції було виявлено в 18 пацієнтів (85,7%) розрив і в 3 пацієнтів (14,3%) наявність верхньої та нижньої зв'язки АКС, внутрішньосуглобовий диск АКС був в 7 пацієнтів (33,3%), пошкоджений в 6 пацієнтів (28,6%), в 19 пацієнтів (90,5%) розрив та в 2 (9,5%) неушкоджена

lig. Trapezoid, в 8 пацієнтів (38,1%) часткове пошкодження, в 8 пацієнтів (38,1%) розрив та в 5 пацієнтів (23,8%) неушкоджена lig. Conoid. В аксіальній проекції: в 17 пацієнтів (81,0%) розрив та у 4 пацієнтів (19,0%) неушкоджена передня зв'язка АКС, в 16 пацієнтів розрив (76,2%) та в 5 пацієнтів (23,8%) неушкоджена задня зв'язка АКС, в 11 пацієнтів (52,4%) розрив, в 10 пацієнтів (47,6%) неушкоджене місце інсерції передньої порції дельтоподібного м'яза до акроміального кінця ключиці, в 6 пацієнтів (28,6%) розрив, в 15 пацієнтів (71,4%) неушкоджене місце інсерції передньої порції трапецієвидного м'яза до акроміального кінця ключиці. В сагітальній проекції: в 19 пацієнтів (90,5%) розрив та в 2 (9,5%) неушкоджена lig. Trapezoid, в 14 розрив (90,5%), в 7 пацієнтів (33,3%) неушкоджена lig. Conoid.

Також слід зауважити, що під час виконання МРТ дослідження було діагностовано супутні ушкодження ПС у пацієнтів з гострим та застарілим вивихом АКК (табл. 4.11, рис. 4.2).

Таблиця 4.11 – Супутні пошкодження плечового суглоба, які було діагностовано під час проведення МРТ

Супутні ушкодження	Тип вивиху акроміального кінця ключиці				P values
	гострий n=57		застарілий n=21		
	абс.	%	абс.	%	
Пошкодження суглобової губи лопатки	32	56,1	16	76,2	0,582
Теносиновіт сухожилка довгої голівки двоголового м'яза плеча	16	28,1	19	90,5	< 0,05
Пошкодження сухожилків ротаторної манжети плеча	9	15,8	11	52,4	< 0,05
Пошкодження зв'язок, що утримують сухожилок довгої голівки двоголового м'яза плеча (Pulley lesion)	6	10,5	14	66,7	< 0,05
Деформуючий артроз акроміально-ключичного суглоба	4	7,0	19	90,5	< 0,05

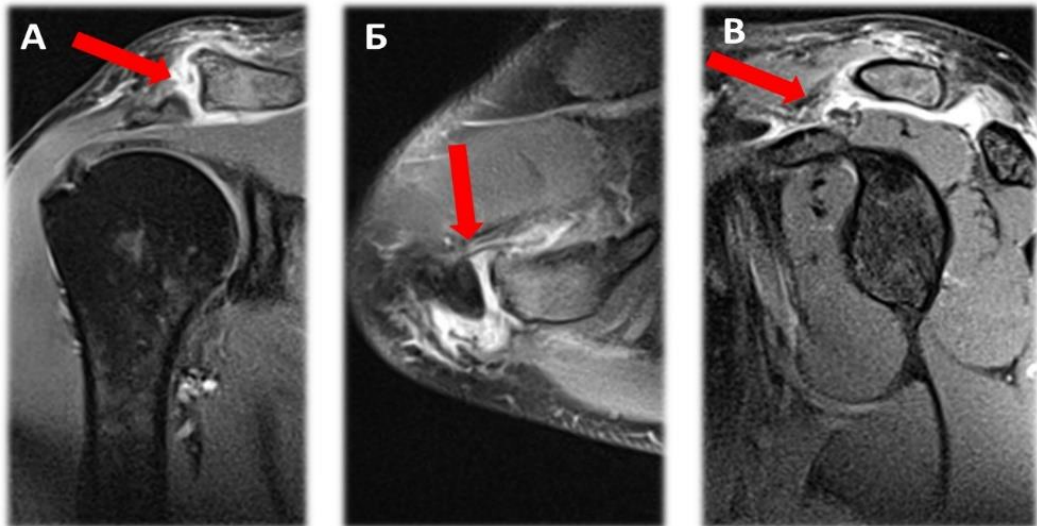


Рисунок 4.2 – А – вертикальне зміщення акроміального кінця ключиці в корональній проекції, розрив верхньої та нижньої акроміально-ключичної зв'язки, Б – ушкодження передньої та задньої акроміально-ключичної зв'язки, гемартроз, В – ушкодження конічної та трапецієвидної зв'язки.

Слід зауважити, що у всіх пацієнтів, які звертались за консультацією з застарілим (хронічним) вивихом АКК спостерігалась відсутність або різні варіанти та комбінації ушкодження трапецієвидної або конічної зв'язок.

4.6. Комп'ютерна томографія

Методом КТ було обстежено 26 пацієнтів (19,3%), із них 15 пацієнтів (11,1%) із гострим вивихом акроміального кінця ключиці та 11 пацієнтів (8,2%) із застарілим вивихом акроміального кінця ключиці. Діагностичні характеристики методу наведені в табл. 4.12, 4.13.

Таблиця 4.12 – Характеристики діагностичної ефективності КТ обстеження у хворих з вивихом акроміального кінця ключиці

Характеристика методу	Тип вивиху акроміального кінця ключиці	
	гострий n=15	застарілий n=11
Точність тесту,%, [ДІ, 95%]	78,1 (60,0-90,7)	89,3 (71,8-97,7)
Чутливість,%, [ДІ, 95%]	66,7 (38,4-88,2)	90,9 (58,7-99,8)
Специфічність,%, [ДІ, 95%]	88,2 (63,6-98,5)	88,2 (63,6-98,5)
PLR, [ДІ, 95%]	5,7 (1,5-21,9)	7,7 (2,1-28,8)
NLR, [ДІ, 95%]	0,4 (0,2-0,8)	0,1 (0,02-0,7)
PPV, %, [ДІ, 95%]	83,3 (56,5-95,1)	83,3 (57,3-94,9)
NPV, %, [ДІ, 95%]	75,0 (59,0-90,7)	93,8 (69,7-99,0)

Таблиця 4.13 – Характеристика КТ показників при гострому та застарілому вивиху акроміального кінця ключиці

Показники	Тип вивиху акроміального кінця ключиці		P values
	гострий n=15	застарілий n=11	
Відстань акроміально-ключичного суглоба по передній поверхні в аксіальній проекції (AC joint space distance), мм	14,0±5,6	12,7±3,3	0,519
Відстань акроміально-ключичного суглоба по задній поверхні в аксіальній проекції (AC joint space distance), мм	8,3±4,3	8,8±4,3	0,793
Акроміально-ключичний кут (Axial AC joint space angle), градуси	27,3±5,9	27,6±12,0	0,926
Глено-акроміально-ключичний кут (GACA), градуси	34,3±11,8	31,9±11,7	0,634
Дзьобоподібно-ключична відстань (CCD), мм	12,9±4,1	11,7±3,1	0,496

В 3 пацієнтів (11,5%) було діагностовано вивих АКК IV ступеня за класифікацією Rockwood, що не було встановлено при виконанні рентгенографії АКК тільки в стандартній прямій проекції (рис. 4.3). В 1 пацієнта (3,8%) було діагностовано вивих АК та супутнє захворювання – ос асromіале (рис. 4.4), що впливало на тактику подальшого лікування. В 1 пацієнта (3,8%) після консервативного лікування було діагностовано осифікацію дзьобоподібно-ключичної, дзьобоподіно-акроміальної зв'язки та на фоні фізичного навантаження – злам осифіката (рис. 4.5).

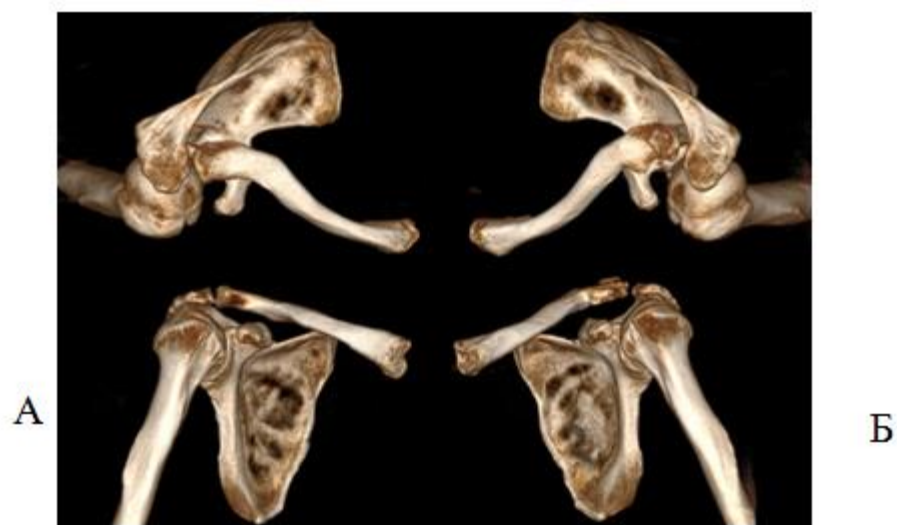
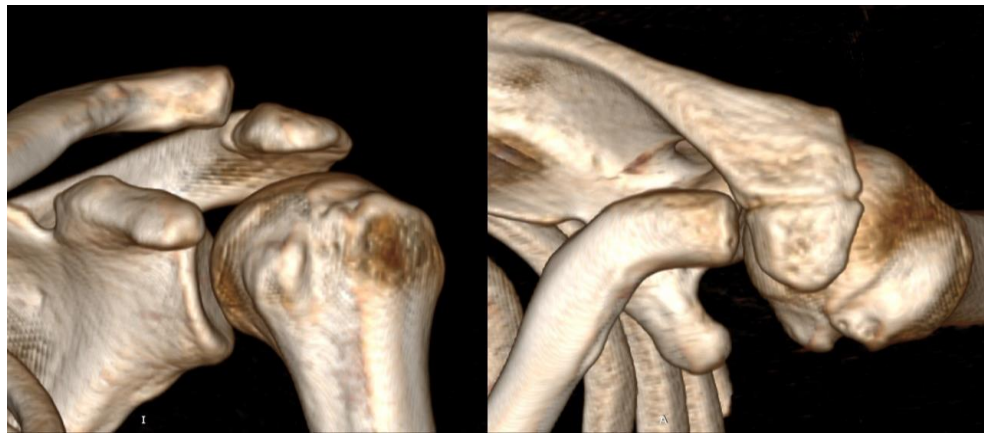


Рисунок 4.3 – КТ плечового суглоба (А – в аксіальній проекції вивих акроміального кінця ключиці до заду IV ступінь за Rockwood, Б – в корональній проекції вивиху ключиці не виявлено).

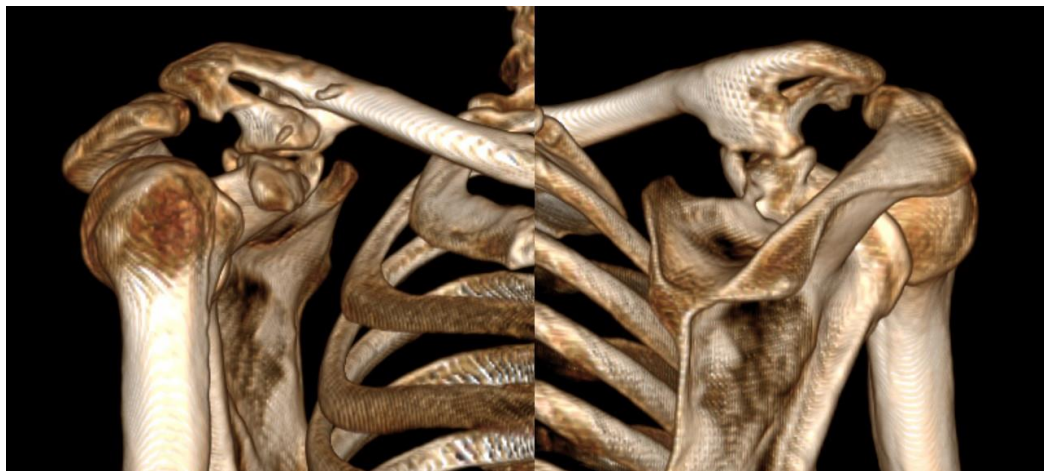
Застосування КТ дозволило отримати якісні зображення кісткових структур, що утворюють суглоб. Однак, можливості безконтрастної КТ в діагностиці ушкоджень м'якотканинних структур плечового суглоба обмежені.



а)

б)

Рисунок 4.4 – КТ плечового суглоба (а – вивих акроміального кінця ключиці в вертикальній площині, б – Os acromiale акроміального виростка лопатки).



а)

б)

Рисунок 4.5 – Осифікація дзьобоподібно-ключичної, дзьобоподіно-акроміальної зв'язки та на фоні фізичного навантаження злам осифіката.

У дослідженні узагальнено методику клініко-інструментальних методів обстеження на передопераційному етапі хворих з вивихом АКК, які протягом останніх 10 років перебували на стаціонарному лікуванні в умовах ДУ «Інститут травматології та ортопедії НАМН України». За результатами проведених досліджень не виявлено 100% діагностично ефективного клінічного тесту для виявлення гострого або застарілого вивиху АКК. Це можна пояснити тим, що під час отримання травми не завжди можливо провести клінічне

тестування хворих та наявністю супутніх ушкоджень плечового суглоба. Тому не можна виокремити один провідний клінічний тест для діагностики вивиху АКК, усі вони мають практичне значення та повинні проводитися під час клінічного обстеження пацієнта. При первинному зверненні хворих з гострим вивихом АКК у 69,6% випадків рентгенографію АКС проводили лише в одній проекції. Після рентгенологічного дослідження в додаткових проекціях у 24 пацієнтів (16,3%) змінено ступінь вивиху АКК. Так, виконання рентгенографії в проекції Zanca та проекції для визначення горизонтальної стабільності (Alexander) є обов'язковим при первинному огляді хворого. За допомогою УСГД, можна виявити пошкодження зв'язок і збільшення відстані в АКС, збільшення відстані між дзьобоподібним відростком лопатки і ключицею, при провокаційних пробах додатково можна оцінити об'єм рухів АКС і відрізнити фізіологічну рухливість від патологічної, виявити динамічну нестабільність у вертикальній та горизонтальній площині, пошкодження інсерції дельтоподібного та трапецієвидного м'язів до АКК та порівняти показники з контрлатеральним інтактним суглобом. Новизною даного дослідження було використання кількісного показника пошкодження АКС в передопераційному періоді – показники при статичному та динамічному спостереженні. Практична цінність полягає в ранній діагностиці низькоенергетичного травматичного вивиху АКК і подальшому виборі тактики лікування. На сьогоднішній день КТ вдосконалює рентгеновське дослідження за рахунок отримання зображення окремих шарів досліджуваної ділянки, і згідно з науковою літературою цей метод дослідження не є поширеним і розповсюдженим у діагностиці ушкоджень АКС. Повноцінна та своєчасна рання діагностика вивиху АКК дозволяє диференційовано підійти до тактики оперативного лікування, запобігти можливим ускладненням та максимально відновити функцію ушкодженого плечового суглоба.

Матеріали цього розділу опубліковані в науковій праці [69].

РОЗДІЛ 5

РЕЗУЛЬТАТИ ХІРУРГІЧНОГО ЛІКУВАННЯ ПАЦІЄНТІВ З ГОСТРИМ ТА ЗАСТАРІЛИМ ВИВИХОМ АКРОМІАЛЬНОГО КІНЦЯ КЛЮЧИЦІ

Актуальність проблеми зумовлена тим, що донедавна пріоритет у хірургічному лікуванні гострих і застарілих вивихів АКК надавався стабілізуючим системам фіксації, які повністю або частково тимчасово обмежували об'єм анатомічних рухів в АКС, але протягом останніх десятиліть активно впроваджується використання малоінвазивних методик динамічної фіксації вивиху АКК з або без артроскопічної асистенції. Проте результати використання цього методу недостатньо систематизовані, дані про результати використання, дослідження переваг та недоліків методу в Україні мають обмежену кількість посилань. Враховуючі стрімкий розвиток використання артроскопічної техніки, появу радикальних змін у застосуванні технології фіксації з моменту першого застосування, вивчення та узагальнення методик хірургічного лікування вивиху АКК є актуальною темою для дослідження.

Проаналізовано динаміку віддалених функціональних результатів хірургічного лікування 135 пацієнтів з гострим (III-V типом за класифікацією Rockwood) та застарілим вивихом АКК при застосуванні динамічного методу фіксації та фіксації спеціалізованою пластиною з гачком. Проводилось вивчення потенційного впливу наступних факторів на функціональний результат лікування: тип вивиху за класифікацією Rockwood, час з моменту травми до операції, тип хірургічної техніки (стандартна та малоінвазивна). Отримані нами під час проведення дослідження результати ми записували до тематичної карти, фіксували та статистично обробляли. Для оцінки результатів ми розділили пацієнтів I та II групи за терміном проведення оперативного втручання на пацієнтів з гострим та застарілим вивихом АКК, оскільки це могло істотно вплинути на результати лікування.

5.1. Оперативне лікування хворих з гострим вивихом акроміального кінця ключиці

В даний розділ дослідження, згідно критеріям включення, увійшли дані про 94 пацієнтів (69,6%): 39 пацієнтів (41,5%) I групи та 55 пацієнтів (58,5%) II групи, яким було виконано оперативне лікування з приводу гострого вивиху АКК (давність травми не більше 3 тижнів). Як свідчать дані, наведені в табл. 5.1, статистично значущої різниці між групами не було виявлено.

Таблиця 5.1 – Характеристика пацієнтів з гострим вивихом акроміального кінця ключиці

Характеристика	I група	II група	P values
Кількість пацієнтів	39	55	–
Вік (роки)	34,4 ± 10,7	34,7 ± 10,2	0,875
Стать (Чоловіки/жінки)	37 / 2	54 / 1	0,373
Правий/лівий/обидва акроміально-ключичні суглоби	16 / 22 / 1	23 / 30 / 2	0,482
Час з моменту травми, днів	8,5 ± 3,3	7,4 ± 4,1	0,168
Довжина доступу, см	3,1 ± 1,5	8,9 ± 12,1	< 0,05
Час оперативного втручання (хв):			
1 операція (встановлення фіксатора)	109,3±31,9	44,6±15,1	< 0,05
2 операція (видалення фіксатора)	–	33,2±11,4	–
Загальний час	109,3±31,9	74,7±24,9	< 0,05
Супутні ушкодження ПС	34 пацієнта	3 пацієнта	< 0,05

В табл. 5.2 наведений розподіл оперативних втручань, які виконувались пацієнтам обох груп з гострим вивихом акроміального кінця ключиці.

Таблиця 5.2 – Розподіл оперативних втручань у пацієнтів з гострим вивихом акроміального кінця ключиці

Клінічна група	Назва операції	Кількість хворих	
		абс.	%
I група	Відкрите вправлення вивиху АКК, фіксація динамічною системою фіксації із міні-доступу	5	5,3
	Артроскопія плечового суглоба, дебрідмент, закрите вправлення вивиху АКК, фіксація динамічною системою фіксації	18	19,1
	Артроскопія плечового суглоба, дебрідмент, закрите вправлення АКК з динамічною системою фіксації зі швом (серкляж) та армуванням зв'язок АКС	16	17,1
Всього:		39	41,5
II група	Відкрите вправлення вивиху АКК з фіксацією спеціалізованою пластиною та гвинтами	50	53,2
	Відкрите вправлення вивиху АКК з фіксацією спеціалізованою пластиною та гвинтами + артроскопія плечового суглоба, дебрідмент, усунення внутрішньосуглобової патології	5	5,3
Всього:		55	58,5

Оперативне лікування пацієнтів з гострим вивихом планувалось в залежності від віку, соматичного стану, ступеня ушкодження, супутніх ушкоджень ПС. Головною метою оперативного втручання ми вважали відновлення анатомічних співвідношень у суглобі та первинне відновлення зв'язок АКС і дзьобоподібно-ключичних зв'язок, місця інсерції дельтоподібного та трапецієвидного м'язів до акроміального кінця ключиці.

Хірургічна техніка для пацієнтів I групи. Оперативне втручання проводили під загальним наркозом, який доповнювали надключичною блокадою плечового сплетення, в положенні пляжного крісла («beach chair position») на

операційному столі. Для покращення огляду ПС в 14 пацієнтів (35,9%) здійснювалась аксіальна тракція верхньої кінцівки з вагою до 3 кг. Кут відведення верхньої кінцівки складав 20° - 30° . Всі втручання виконувались за допомогою артроскопічної техніки через 3 стандартні портали: задній, передній, передній верхньо-латеральний портал (ASL) з використанням 4 мм 30° артроскопа. Починали оперативне втручання з резекції тканини медіальної і центральної частини ротаторного інтервалу, особливістю даного етапу було прецизійна техніка збереження тканини дзьобоподібно-плечової та плече-лопаткових зв'язок. Наступним етапом виконували ідентифікацію внутрішньосуглобових пошкоджень ПС, які виявили в 34 пацієнтів, що склало 87,2% від пацієнтів I групи та 36,2% від всіх пацієнтів з гострим вивихом АКК. Частота супутніх ушкоджень представлена на рис. 5.1. При використанні 30° оптики виділяли шийку та верхівку дзьобоподібного відростка лопатки. Для ідентифікації основи дзьобоподібного відростка виконували переведення артроскопа в передній верхньо-латеральний портал (ASL), який був проведений паралельно сухожилку підлопаткового м'яза. В передній портал вставляли 8,25 мм канюлю і це був основний робочий портал для всієї процедури. Вкрай важливим було встановлення переднього верхньо-латерального та переднього артроскопічного порталу на максимальній відстані один від одного для забезпечення достатньої тріангуляції рухів в суглобі.

Частота внутрішньосуглобових пошкоджень плечового суглоба, які було діагностовано під час артроскопічної ревізії представлена на рис 5.1.

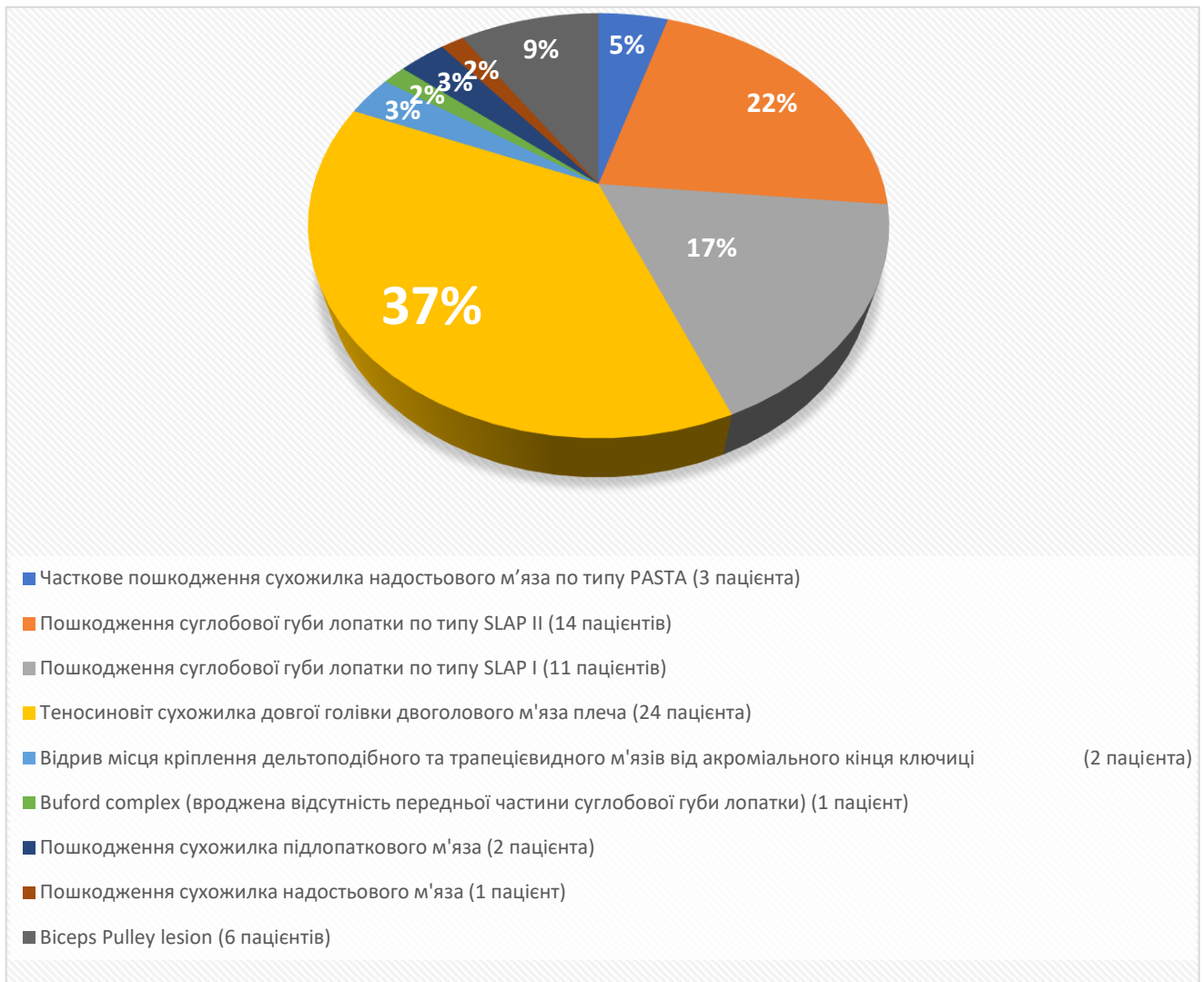


Рисунок 5.1 – Діаграма. Частота супутніх ушкоджень хворих I групи з гострим вивихом акроміального кінця ключиці.

Далі виконували мобілізацію нижнього краю дзьобоподібного відростка лопатки за допомогою холодноплазменої абляції та 4,0 мм шейвера. Після повного видалення м'яких тканин по нижній поверхні дзьобоподібного відростка лопатки за допомогою артроскопічного щупа ідентифікували медіальну, латеральну, передню та задню межу дзьобоподібного відростка лопатки. Після адекватного дебрідменту, через передній порт вводилась навігаційна система (Constant Guide), яка розташовувалась в основі відростка дзьобоподібного відростка лопатки. Наступним етапом виконувався доступ над

ключицею, довжина якого складала в середньому $3,1 \pm 1,5$ см, на відстані 3,5 см від акроміально-ключичного суглоба (рис. 5.2). В 31 пацієнта (79,5%) виконували горизонтальний розріз, в 8 пацієнтів (20,5%) виконували вертикальний доступ до акроміального кінця ключиці.

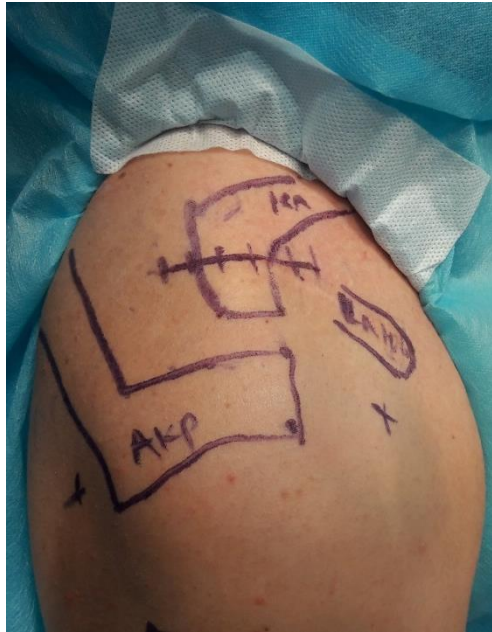


Рисунок 5.2 – Фото. Розмітка операційного поля.

М'які тканини розводились гострим шляхом до ключиці, на передній та задній край встановлювались малі ретрактори Hohmann, навігаційна система встановлювалась між ретракторами. Формування кісткових каналів проводили канюльованим свердлом 3,0 мм, проходячи 4 кортикальні пластини. Під ЕОП-контролем оцінювали правильність розташування свердла, за допомогою артроскопічного щупа оцінювали межі та відстань до медіального та латерального краю дзьобоподібного відростка. Далі через свердло проводили нітіноловий провідник, направляюче свердло видаляли. За допомогою провідника проводили і монтували динамічний фіксатор. Використовували наступні динамічні системи для фіксації вивиху АКК: 28 (71,8%) систем DogBone Arthrex, 3 (7,7%) системи Low-Profile AC Repair System Arthrex, 6

(15,4%) систем AC TightRope (Arthrex, Naples, FL, USA), 2 системи Loop Double Endobutton (Smith & Nephew, London, United Kingdom) (5,1%).

Окремо заслуговує на увагу обговорення питання усунення та утримання вивиху АКК в анатомічному положенні та кінцевий монтаж динамічної системи фіксації із зав'язуванням фіксуючого шовного матеріалу. Перший варіант – використання мануальної техніки усунення вивиху АКК шляхом надавлювання на дистальний кінець ключиці, був використаний в 9 пацієнтів (23,1%). Другий варіант – тимчасова транскутанна фіксація усуненого вивиху АКК спицею Кіршнера, ЕОП-контроль, зав'язування шовного матеріалу, видалення спиці, ЕОП-контроль - був використаний в 11 пацієнтів (28,2%). Третій варіант - використання системи для репозиції AR-7800 Arthrex - було використано у 8 пацієнтів (20,5%). Остаточне усунення вивиху АКК перевіряли за допомогою ЕОП-контролю та артроскопічно із субакроміального простору – при анатомічній репозиції нижня поверхня АКК знаходилась на одному рівні з нижньою поверхнею акроміального відростка лопатки. На даному етапі відновлення вертикальної стабілізації АКС закінчувалась.

Наступним етапом у 16 пацієнтів (41,0%) було виконано відновлення горизонтальної стабілізації АКС. Для цього за допомогою навігаційної системи та канюльованого свердла 3,0 мм формували кісткові канали в АКК на відстані 1,0 – 1,5 см від АКС та в акроміальному відростку лопатки спереду та позаду від АКК у вигляді трикутника (рис. 5.3). Через сформовані канали за допомогою нітінолових напрямників проводили шовний матеріал #2 FiberTape Arthrex та зав'язували з боку акроміального відростка за допомогою штовхача вузла. Післяопераційні рани ушивали пошарово, наглухо.

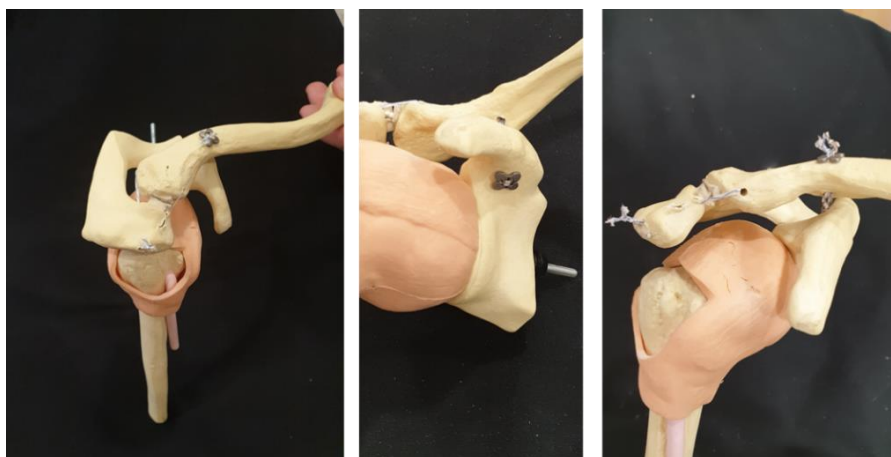


Рисунок 5.3 – Фото. Схематичне зображення відновлення горизонтальної та вертикальної стабільності акроміально-ключичного суглоба.

Хірургічна техніка для пацієнтів II групи. Оперативне втручання виконувалось під загальним знеболенням, в положенні пляжного крісла («beach chair position») на операційному столі. Виконувалось два типи доступу до АКС: горизонтальний доступ у 46 пацієнтів (83,6%) та вертикальний доступ (анг. Sabre cut) у 9 пацієнтів (16,4%), довжина доступу склала $8,9 \pm 12,1$ см. Під час ревізії інтраопераційної рани були виявлені наступні ушкодження: відшарування місця інсерції дельтоподібного та трапецієвидного м'язів до акроміального кінця ключиці у 39 пацієнтів (70,9%), пошкодження внутрішньосуглобового диску в 14 пацієнтів (25,5%). Діагностично-лікувальну артроскопію ПС було виконано в 5 пацієнтів (9,1%) із них у 4 (7,3%) була ідентифікована внутрішньосуглобова патологія ПС: 1 пацієнт (1,8%) з пошкодженням передньо-верхньої частини суглобової губи лопатки по типу SLAP I і 3 пацієнта (5,5%) з пошкодженням передньо-верхньої частини суглобової губи лопатки по типу SLAP II. Вивих АКК вправляли та фіксували за допомогою спиці Кіршнера. Після підбору металофіксатора по примірочним лекалам, у 2 пацієнтів (3,6%) була використана пластина з висотою гачка 12 мм, у 46 пацієнтів (83,6%) – 15 мм, в 7 пацієнтів (12,7%) – 18 мм. Проводилась остаточна фіксація пластини до ключиці кортикальними та блокованими гвинтами. Виконувався ЕОП-контроль в прямій

та аксіальній проекції для визначення правильності розташування фіксатора та анатомічного співставлення в АКС. Внутрішньосуглобовий диск був видалений в 12 пацієнтів (21,8%). Після остаточної фіксації металофіксатора, проводили рефіксацію дельтоподібного та трапецієвидного м'язів черезкістковими швами. Рана ушивалась пошарово, наглухо, встановлювалась активна дренажна система.

5.2. Оперативне лікування хворих з застарілим вивихом акроміального кінця ключиці

Оперативне лікування пацієнтів з застарілим (хронічним) вивихом акроміального кінця ключиці було проведено у 41 пацієнта (30,4%). Характеристика пацієнтів наведена в табл. 5.3.

Таблиця 5.3 – Характеристика пацієнтів з застарілим (хронічним) вивихом акроміального кінця ключиці

Характеристика	I група	II група	P values
Кількість пацієнтів	19	22	–
Вік (роки)	32,7 ± 9,0	35,1 ± 12,8	0,489
Стать (Чоловіки / жінки)	18 / 1	18 / 4	0,217
Правий/лівий/обидва АКС	12 / 7	11 / 11	0,409
Час з моменту травми до оперативного втручання (днів)	560,0 ± 1133,6	309,1 ± 427,8	0,341
Довжина доступу (см)	4,8 ± 1,5	8,9 ± 2,5	< 0,05
Час оперативного втручання (хв):			
1 операція (встановлення фіксатора)	147,9 ± 36,6	75,3 ± 36,6	< 0,05
2 операція (видалення фіксатора)	–	29,1 ± 11,1	–
Загальний час	147,9 ± 36,6	124,1 ± 43,6	0,130

В табл. 5.4 наведений розподіл оперативних втручань, які проводились пацієнтам обох груп із застарілим вивихом акроміального кінця ключиці.

Таблиця 5.4 – Розподіл оперативних втручань при застарілому (хронічному) вивиху акроміального кінця ключиці

Клінічна група	Назва операції	Кількість хворих	
		абс.	%
I група	Артроскопія плечового суглоба, дебрідмент, закрите вправлення вивиху АКК з вертикальною стабілізацією (динамічною системою фіксації) та пластикою дзьобоподібно-ключичних зв'язок	6	14,6
	Артроскопія плечового суглоба, дебрідмент, закрите вправлення вивиху АКК з вертикальною стабілізацією (динамічною системою фіксації) та аутотендопластикою дзьобоподібно-ключичних зв'язок + горизонтальна стабілізація (серкляж) з аутотендопластикою зв'язок АКС	13	31,7
Всього:		19	46,3
II група	Відкрите вправлення вивиху АКК з фіксацією спеціалізованою пластиною та гвинтами	15	36,6
	Відкрите вправлення вивиху АКК, фіксація спеціалізованою пластиною, аутотендопластика дзьобоподібно-ключичної зв'язки	5	12,2
	Відкрите вправлення вивиху АКК з фіксацією спеціалізованою пластиною та гвинтами, аутотендопластикою дзьобоподібно-ключичної та акроміально-ключичних зв'язок	2	4,9
Всього:		22	53,7

Оперативне лікування пацієнтів із застарілим вивихом АКК планувалось в залежності від виду нестабільності АКС (горизонтальна, вертикальна або

комбінована нестабільність), супутніх ушкоджень ПС. Головною метою реконструкції вважали відновлення анатомічних співвідношень суглобових поверхонь та біологічну аугментацію зв'язок АКС та дзьобоподібно-ключичних зв'язок.

Хірургічна техніка для пацієнтів I групи. Оперативне втручання виконувалось у 19 пацієнтів (46,3%) під загальним знеболенням, що доповнювалось надключичною блокадою плечового сплетення, в положенні пляжного крісла («beach chair position») на операційному столі. Основні стандартні етапи відновлення вертикальної стабільності АКС були ідентичні етапам, які виконувались в пацієнтів I групи з гострим вивихом АКК (підрозділ 5.1). Відмінності в наявності супутньої патології, довжині операційного доступу та особливостях усунення вивиху АКК наведені нижче в тексті. Внутрішньосуглобові пошкодження ПС були виявлені в 10 пацієнтів, що склало 52,6% від пацієнтів I групи. Частота супутніх ушкоджень представлена на рис 5.4.

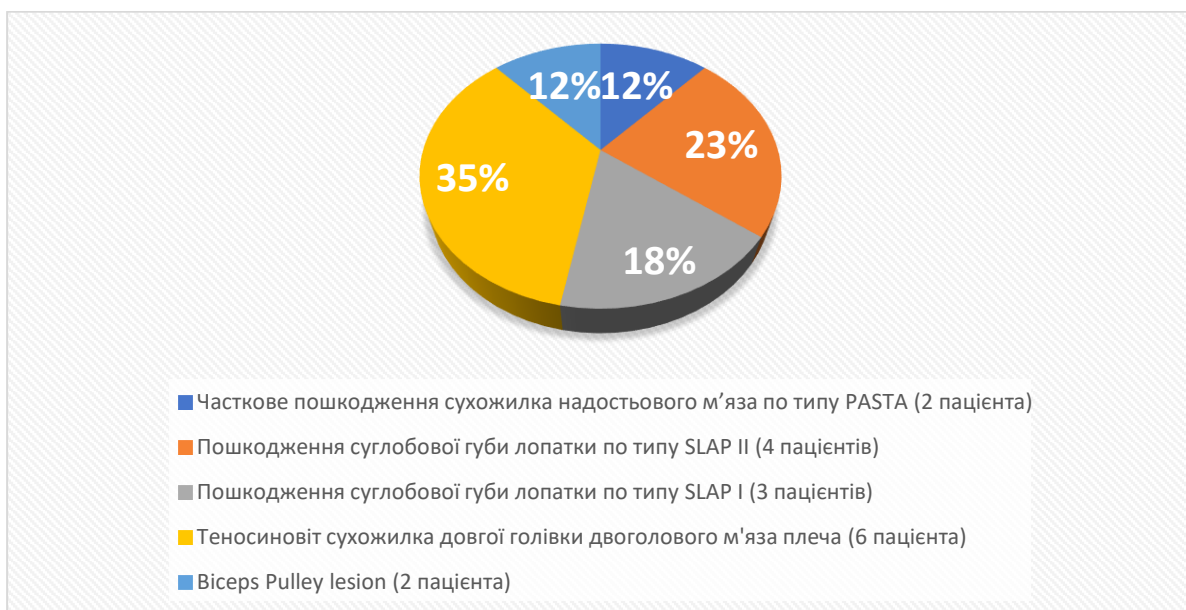

Рисунок 5.4 – Діаграма. Частота супутніх ушкоджень хворих I групи з застарілим вивихом акроміального кінця ключиці.

Виконували доступ до АКК довжиною $4,8 \pm 1,5$ см над ключицею, відступив близько 3,5 см від АКС. У 11 пацієнтів (57,9%), виконували горизонтальний

розріз, У 6 пацієнтів (31,6%) виконували вертикальний доступ, в 1 пацієнта (5,3%) було виконано 2 вертикальні доступи. У 2 пацієнтів (10,5%), при відсутності можливості інтраопераційного усунення вивиху АКК, за допомогою 4 мм артроскопічного бура виконували процедуру Mumford (резекція суглобової поверхні (або її залишків) АКК та акроміального відростка лопатки). У 11 пацієнтів (57,9%) використовували систему DogBone Arthrex, у 2 пацієнтів (10,5%) використовували систему Low-Profile AC Repair System Arthrex, у 3 пацієнтів (15,8%) використовували систему Endobutton.

Відмінністю у пацієнтів із застарілим вивихом АКК було використання біологічної аугментації зв'язок АКС та дзъобоподібно-ключичних зв'язок. За допомогою навігаційної системи проводили нітіноловий напрямник позаду ключиці, під та спереду дзъобоподібного відростка лопатки і спереду ключиці та зав'язували поверх ключиці шовним матеріалом таким що не розсмоктується. На даному етапі вертикальна стабілізація АКС закінчувалась. Для виконання горизонтальної стабілізації АКС виконували наступні маніпуляції: за допомогою навігаційної системи формували 4,0 мм кістковий канал в АКК на відстані 1,0-1,5 см від акроміально-ключичного суглоба та в акроміальному відростку лопатки спереду та ззаду від АКК у вигляді трикутника (рис. 5.5).

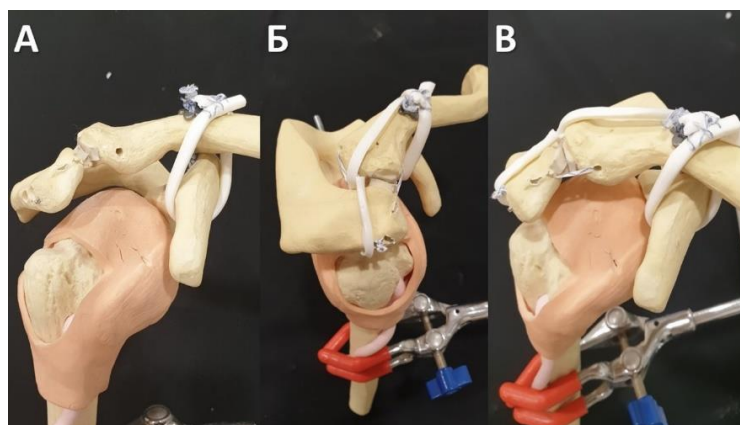


Рисунок 5.5 – Схематичне зображення динамічного типу фіксації вивиху АКК:

А – пластика дзъобоподібно-ключичних зв'язок, вид спереду, Б – пластика зв'язок АКС та дзъобоподібно-ключичних зв'язок, вид збоку, В – пластика зв'язок АКС та дзъобоподібно-ключичних зв'язок, вид спереду.

Для пластики капсульно-зв'язкового апарату АКС використовували сухожилльні аутотрансплантати *m. semitendinosus* (n=17), *m. gracilis* (n=6), *m. palmaris longus* (n=1). Додатково проводилось армування (серкляж) АКС нерезорбуючим шовним матеріалом (лавсан у 1 пацієнта, # 2 FiberTape Arthrex у 11 пацієнтів). Після проведених процедур виконували ЕОП – контроль для визначення вірного розташування металофіксаторів та ступеня усунення вивиху АКК. Рани ушивались пошарово, проводилась фіксація асептичною пов'язкою.

Хірургічна техніка для пацієнтів II групи. Оперативне лікування проведено 22 пацієнтам (100,0%) II групи в положенні пляжного крісла («beach chair position») на операційному столі під загальним знеболенням. Виконували два типи доступу (рис. 5.6) до АКС – горизонтальний у 18 пацієнтів (81,8%) та у 4 пацієнтів (18,2%) вертикальний (анг. Sabre cut), довжина доступу склала $9,1 \pm 2,6$ см.

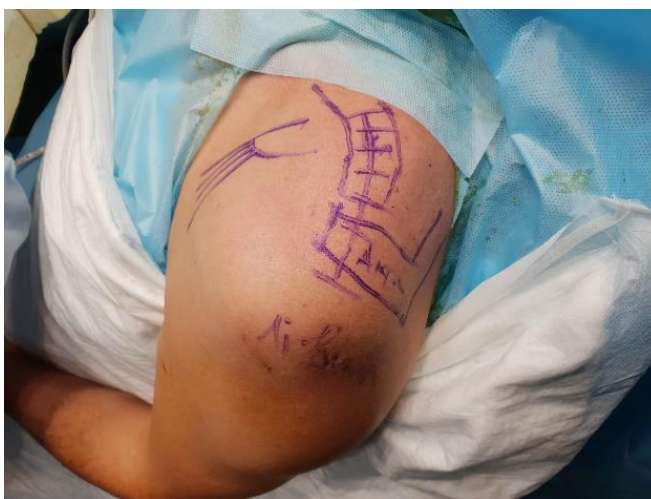

Рисунок 5.6 – Доступ до акроміально-ключичного суглоба.

У 7 пацієнтів (31,8%) II групи на попередніх етапах були проведені оперативні втручання: 4 пацієнтам (18,2%) фіксація вивиху АКК проводилась за допомогою спиць Кіршнера та залізного дроту (методика за Вебером), 2 пацієнтам (9,1%) черезсуглобова фіксація гвинтом, 1 пацієнту (4,5%) фіксація за допомогою спеціалізованої пластини (Hook). У випадках наявності залишків фіксаторів, першим етапом оперативного втручання проводилось видалення металевих

фіксаторів. Ідентифікували вивих АКК, проводили резекцію фіброзно-змінених тканин АКС. У 8 пацієнтів (36,4%) в зв'язку з неможливістю інтраопераційного усунення вивиху АКК виконували процедуру Mumford (резекція суглобової поверхні (або її залишків) АКК та акроміального відростка лопатки в межах 1,0 см). Після підбору металевого фіксатора по примірочним лекалам, у 22 пацієнтів (100,0%) II групи були використані спеціалізовані пластини Hook з висотою гачка пластини 15 мм. Проводилась остаточна фіксація пластини до ключиці кортикальними та блокованими гвинтами. Виконувався ЕОП-контроль в прямій та аксіальній проекції для визначення вірного розташування фіксатора та анатомічного співставлення в АКС. Наступним етапом оперативного втручання виконувалась пластика капсульно-зв'язкового апарату акроміально-ключичного суглоба: сухожильний ауто трансплантат за допомогою провідника проводили під дзьобоподібним відростком лопатки та фіксували до АКК. Враховуючи розташування спеціалізованої пластини, сухожильний ауто трансплантат проводили черезкістково або поверх пластини і фіксували нерезорбуючим шовним матеріалом, дані обов'язково заносились в протокол оперативного втручання, щоб при видаленні металлофіксаторів не нанести ятрогенного пошкодження трансплантата. У 9 пацієнтів (40,9%) для біологічної аугментації капсульно-зв'язкового апарату використовували сухожильні ауто трансплантати *m. semitendinosus* (n=3), *m. palmaris longus* (n=3), *m. extensor indicis proprius* (n=1), виконувалась рефіксація дзьобоподбно-ключичних зв'язок (n=3). Оперативне втручання закінчували рефіксацією дельтоподібного та трапецієвидного м'язів нерезорбуючим шовним матеріалом до АКК черезкістково та пошаровим ушиванням шкіри та підшкірно-жирової тканини. Рани ушивали пошарово, проводилась фіксація асептичною пов'язкою.

5.3. Аналіз результатів хірургічного лікування хворих з гострим вивихом акроміального кінця ключиці

Проаналізовано результати хірургічного лікування 94 історій хвороби: 39 пацієнтів (41,5%) I групи та 55 пацієнтів (58,5%) II групи з гострим вивихом АКК III-V ступеня за класифікацією Rockwood (термін з моменту травми становив не більше 21 дня). Середній термін спостереження становив $15,2 \pm 6,1$ місяців в I групі та $26,4 \pm 10,2$ місяців в II групі ($p < 0,05$), оскільки ми не рекомендували пацієнтам II групи активну реабілітацію для зменшення рівня післяопераційних ускладнень, тому відновний період починався після видалення металофіксаторів. Термін від оперативного лікування до фінального спостереження пацієнтів I групи та термін від видалення фіксаторів до фінального обстеження у пацієнтів II групи склав $15,2 \pm 6,1$ місяців та $15,2 \pm 3,7$ місяців відповідно ($p = 0,996$). Час від травми до оперативного лікування становив $8,5 \pm 3,3$ діб для пацієнтів I групи та $7,4 \pm 4,1$ діб для пацієнтів II групи ($p = 0,168$). Середній вік пацієнтів на момент оперативного лікування становив $34,4 \pm 10,7$ років I групи та $34,7 \pm 10,2$ років II групи ($p = 0,875$).

Рентгенологічне обстеження. Результати, отримані після обробки даних рентгенологічного обстеження хворих I та II групи з гострим вивихом АКК представлені в табл. 5.5.

Таблиця 5.5 – Результати рентгенологічного обстеження хворих із гострим вивихом акроміального кінця ключиці

Характеристики		I група	II група	p-value
1		2	3	4
Проекція Zanca	Відстань між нижнім краєм ключиці та дзьобоподібним відростком лопатки (CCD), перед операцією, мм	$19,6 \pm 6,4$	$20,8 \pm 6,5$	0,371
	Відстань між верхнім краєм акроміального відростка лопатки та верхнім краєм АКК, перед операцією, мм	$15,6 \pm 5,4$	$15,8 \pm 5,4$	0,923

Продовження таблиці 5.5

	1	2	3	4
Проекція Zanca	Відстань між нижнім краєм акроміального відростка лопатки та нижнім краєм АКК, перед операцією, мм	13,1±4,7	12,5±5,1	0,592
	Відстань між нижнім краєм ключиці та дзьобоподібним відростком лопатки ССД, після проведеного оперативного втручання, мм	6,3±3,8	6,3±1,6	0,884
	Відстань між верхнім краєм акроміального відростка лопатки та верхнім краєм АКК, після проведеного оперативного втручання, мм	4,4±2,7	5,1±1,7	0,137
	Відстань між нижнім краєм акроміального відростка лопатки та нижнім краєм АКК, після проведеного оперативного втручання, мм	3,5±1,8	4,4±1,3	< 0,05
	Відстань від АКС до центру сформованого каналу (СТД), після проведеного оперативного втручання, мм	37,2±5,5	–	–
	Відстань між нижнім краєм ключиці та дзьобоподібним відростком лопатки ССД, через 6 тижнів після оперативного лікування, мм	7,4±4,1	6,6±1,9	0,246
	Відстань між верхнім краєм акроміального відростка лопатки та верхнім краєм АКК, через 6 тижнів після оперативного лікування, мм	5,1±2,9	5,1±1,5	0,815
	Відстань між нижнім краєм акроміального відростка лопатки та нижнім краєм АКК, через 6 тижнів після оперативного лікування, мм	4,3±1,9	4,6±1,7	0,459
	Відстань від АКС до центру сформованого каналу (СТД), через 6 тижнів після оперативного лікування, мм	37,2±5,5	–	–
	Відстань між нижнім краєм ключиці та дзьобоподібним відростком лопатки ССД, фінальний огляд, мм	8,7±4,6	8,2±2,2	0,537
	Відстань між верхнім краєм акроміального відростка лопатки та верхнім краєм АКК, фінальний огляд, мм	5,5±3,5	5,7±2,1	0,780
	Відстань між нижнім краєм акроміального відростка лопатки та нижнім краєм АКК, фінальний огляд, мм	4,52±2,1	5,4±1,8	0,086
	Відстань від АКС до центру сформованого каналу (СТД), фінальний огляд, мм	37,7±5,6	–	–

Продовження таблиці 5.5

1		2	3	4
Проекція Alexander	Відстань між нижнім краєм ключиці та дзьобоподібним відростком лопатки CCD, перед операцією, мм	17,9±5,6	20,1±5,5	0,145
	Відстань між нижнім краєм акроміального відростка ключиці та верхнім краєм акроміального відростка лопатки (OLAC), перед операцією, мм	-4,4±9,2	-6,3±6,7	0,393
	Відстань між нижнім краєм ключиці та дзьобоподібним відростком лопатки CCD, фінальний огляд, мм	6,8±2,9	8,9±3,1	< 0,05
	Відстань між нижнім краєм АКК та верхнім краєм акроміального відростка лопатки (OLAC), фінальний огляд, мм	11,5±4,9	8,3±3,8	< 0,05
Аксіальна проекція	Відстань між переднім краєм акроміального відростку лопатки та переднім краєм АКК, перед операцією, мм	3,5±2,5	3,3±2,2	0,808
	Відстань між переднім краєм акроміального відростку лопатки та переднім краєм АКК, фінальний огляд, мм	3,2±0,9	3,4±0,8	0,424

На наступну добу після проведеного оперативного втручання виконували контрольну рентгенографію АКС в проекції Zanca та визначали ступінь усунення вивиху в АКС: в I групі було 17 пацієнтів (43,6%) з анатомічним усуненням вивиху, гіперкорекція спостерігалась у 11 пацієнтів (28,2%), гіпокорекція – у 11 пацієнтів (28,2%); серед пацієнтів II групи у 37 (67,3%) спостерігалось анатомічне усунення, 10 пацієнтів (18,2%) демонстрували гіперкорекцію, 8 пацієнтів (14,5%) – гіпокорекцію. У пацієнтів I групи ($r = 0,036$; $p = 0,825$) та II групи ($r = 0,179$; $p = 0,191$) відсутня кореляція між ступенем вивиху АКК за класифікацією Rockwood та ступеням усунення вивиху в післяопераційному періоді, таким чином ступінь вивиху АКС не впливає на можливість інтраопераційного усунення вивиху АКК.

При оцінці вертикальної стабільності АКС оцінювали відстань між нижнім краєм ключиці та дзьобоподібним відростком лопатки (CCD), відстань між

верхнім краєм акроміального відростка лопатки та верхнім краєм АКК та відстань між нижнім краєм акроміального відростка лопатки та нижнім краєм АКК в проекції Zanca перед проведеним оперативним втручанням, на наступний день після операції, через 6 тижнів після проведеного оперативного втручання та при фінальному огляді (рис. 5.7).

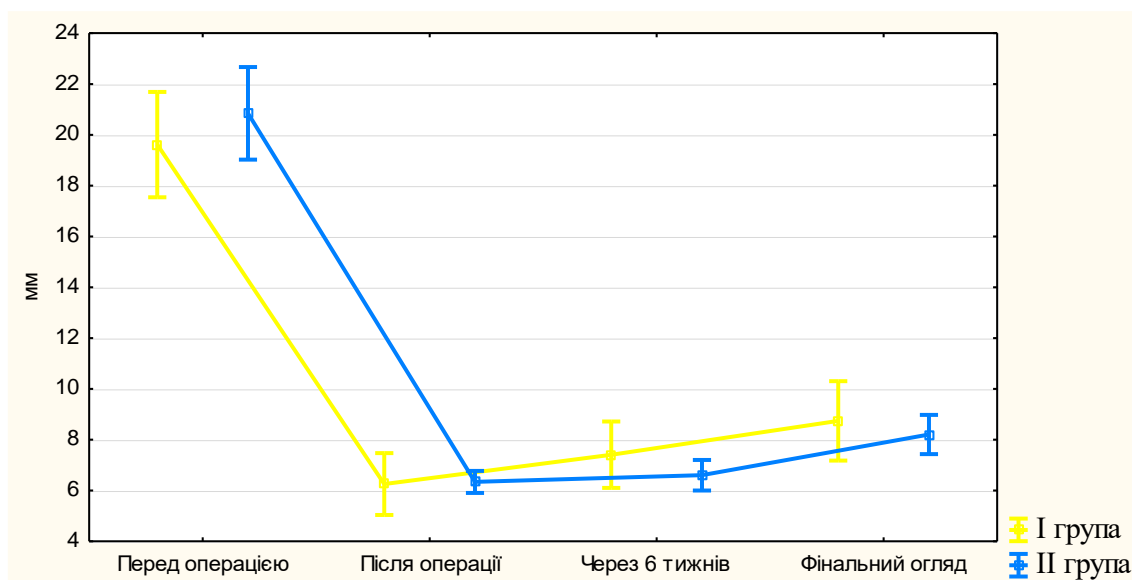


Рисунок 5.7 – Відстань між нижнім краєм ключиці та дзьобоподібним відростком лопатки (CCD) у пацієнтів I та II групи, мм.

Оцінюючи результати рентгенологічного обстеження хворих в проекції Zanca (рис. 5.7) спостерігаємо наявність достовірної різниці ($p < 0,05$) між відстанню CCD у пацієнтів I та II групи до оперативного лікування та в терміни після операції, через 6 тижнів та при фінальному огляді. Проте достовірної різниці між показниками після проведеного хірургічного лікування та в період через 6 тижнів ($p = 0,748$) та при фінальному огляді ($p = 0,065$) у пацієнтів I групи та через 6 тижнів ($p = 0,295$) та при фінальному огляді ($p = 0,062$) у пацієнтів II групи не було виявлено. Також спостерігали динаміку по збільшенню відстані в терміни після операції та при фінальному огляді в пацієнтів I та II групи, що свідчить про «розтягнення» капсульно-зв'язкового апарату. Ці дані дозволяють ефективно прогнозувати виникнення такого ускладнення, як рецидив вивиху

акроміального кінця ключиці та запобігати йому, а також дає можливість в ранній термін після операції прогнозувати динаміку відновлення функції і виділяти групу ризику хворих із можливим ускладненнями у віддаленому періоді відновного лікування.

Оцінюючи результати рентгенографічного обстеження показників відстані між верхнім краєм акроміального відростка лопатки та верхнім краєм акроміального кінця ключиці в проекції Zanca (рис. 5.8) спостерігаємо наявність достовірної різниці відстані ($p < 0,05$) в пацієнтів I та II групи до оперативного лікування та в терміни після операції, через 6 тижнів та при фінальному огляді. Проте достовірної різниці між показниками після проведеного оперативного лікування та в період через 6 тижнів ($p = 0,713$) та при фінальному огляді ($p = 0,132$) в пацієнтів I групи та через 6 тижнів ($p = 0,999$) та при фінальному огляді ($p = 0,841$) в пацієнтів II групи не було виявлено, що свідчить про позитивний результат лікування та досягнення вертикальної стабільності в пацієнтів I та II групи.

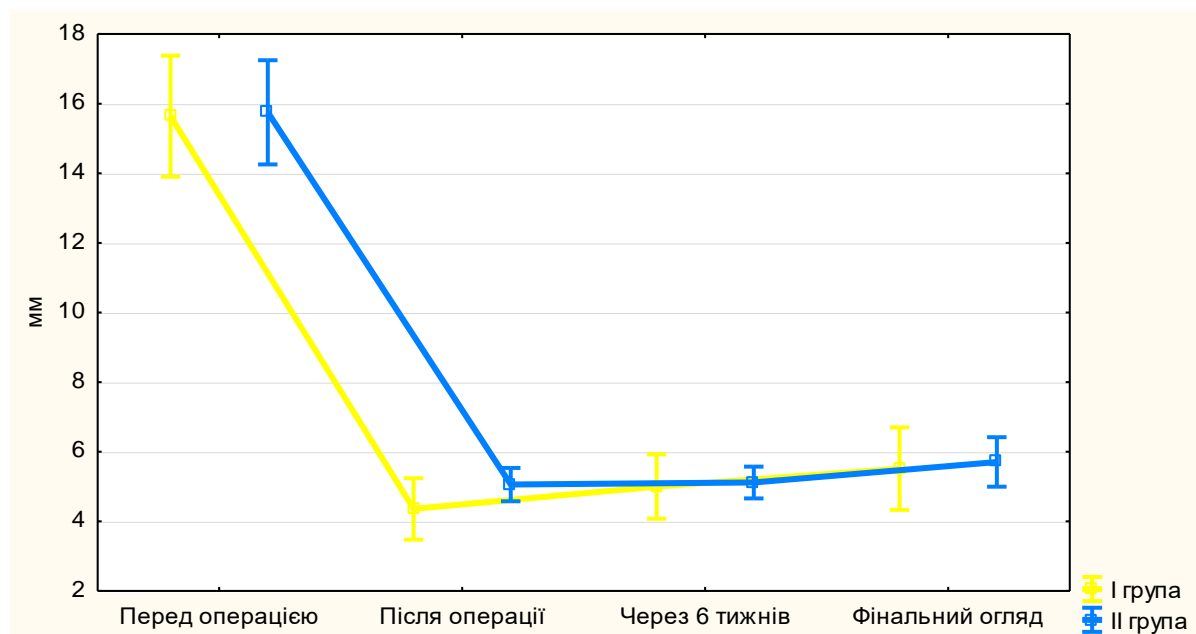


Рисунок 5.8 – Відстань між верхнім краєм акроміального відростка лопатки та верхнім краєм акроміального кінця ключиці в пацієнтів I та II групи, мм.

Оцінюючи результати рентгенографічного обстеження показників відстані між нижнім краєм акроміального відростка лопатки та нижнім краєм акроміального кінця ключиці в проекції Zanca (рис. 5.9) спостерігаємо наявність достовірної різниці відстані ($p < 0,05$) в пацієнтів I та II групи до оперативного лікування та в терміни після операції, через 6 тижнів та при фінальному огляді. Проте достовірної різниці між показниками після проведеного оперативного лікування та в період через 6 тижнів ($p = 0,697$) та при фінальному огляді ($p = 0,473$) в пацієнтів I групи та через 6 тижнів ($p = 0,990$) та при фінальному огляді ($p = 0,536$) в пацієнтів II групи не було виявлено, що свідчить про позитивний результат лікування та досягнення вертикальної стабільності в пацієнтів I та II групи.

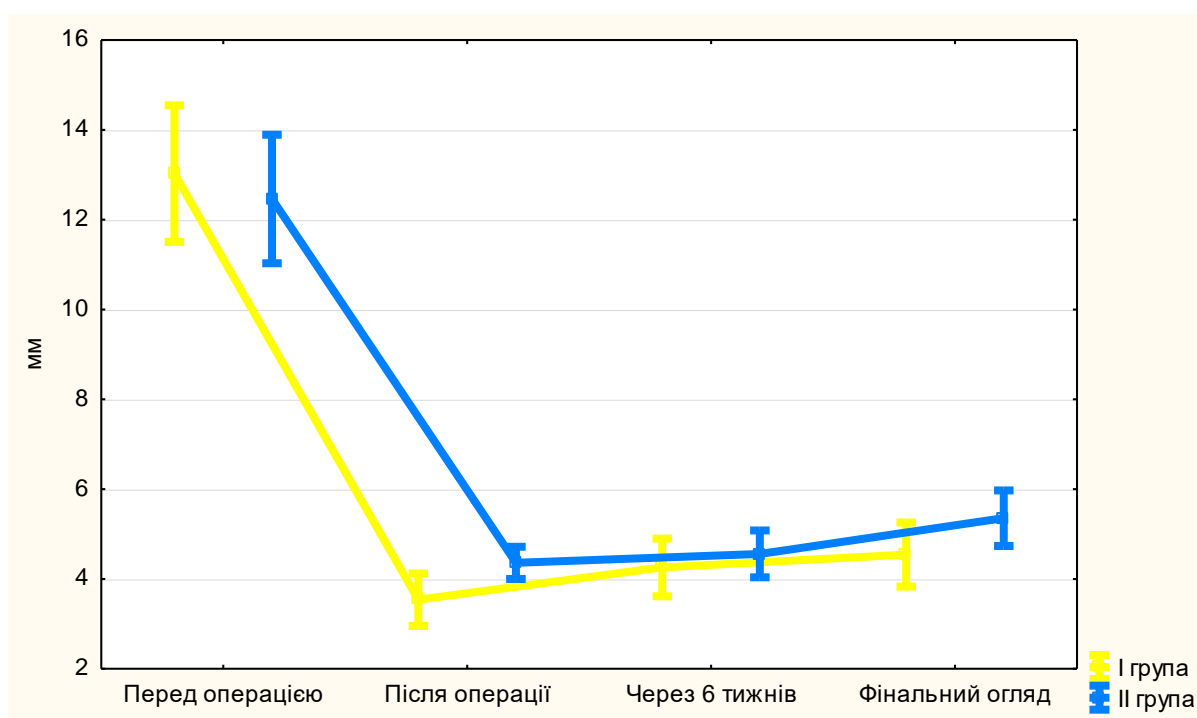


Рисунок 5.9 – Відстань між нижнім краєм акроміального відростка лопатки та нижнім краєм акроміального кінця ключиці в пацієнтів I та II групи, мм.

При фінальному огляді оцінювали вертикальну стабільність АКС в проекції Zanca: анатомічне усунення спостерігали в 26 пацієнтів (66,7%) I групи та 31 пацієнта (56,4%) II групи ($p = 0,288$), підвивих в 11 пацієнтів (28,2%) I групи та 6 пацієнтів (10,9%) II групи ($p = 0,157$), рецидив вивиху в 2 пацієнтів (5,1%)

I групи та 3 пацієнтів II групи (5,5%) ($p=0,649$). У пацієнтів I групи спостерігали прямий слабкий зв'язок ($r=0,259$, $p=0,111$, $r^2=0,067$) між ступенем вивиху АКК при поступленні та наявністю підвивиху та рецидиву вивиху при фінальному огляді, таким чином можна зробити висновок, що чим вище ступінь вивиху, тим вірогідніше, що при фінальному спостереженні буде наявний підвивих або рецидив вивиху акроміального кінця ключиці. У пацієнтів II групи наявний прямий помірний зв'язок ($r=0,641$, $p=0,00003$, $r^2=0,411$) між ступенем вивиху акроміального кінця ключиці при поступленні та наявністю підвивиху та рецидиву вивиху при фінальному огляді, таким чином можна сказати, що в пацієнтів II групи зі збільшенням ступеня вивиху вірогідність підвивиху або рецидиву вивиху збільшується (рис. 5.10). Це дозволяє зробити висновок, що в пацієнтів II групи вірогідність підвивиху або рецидиву вивиху з розвитком вертикальної нестабільності в проекції Zanca зростає з підвищенням ступеня вивиху.

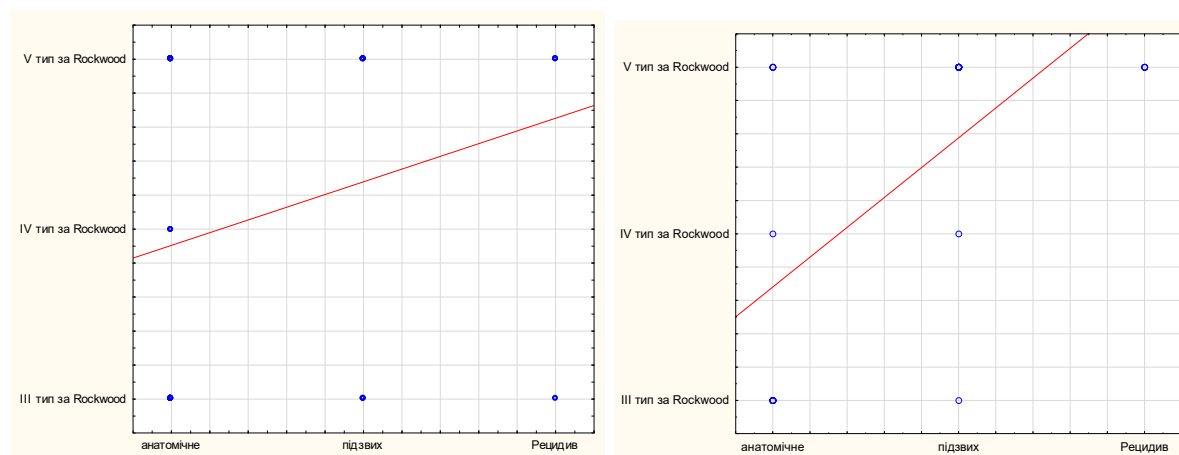


Рисунок 5.10 – Зв'язок між ступенем вивиху та його усуненням у пацієнтів I та II групи при фінальному огляді.

При фінальному огляді горизонтальну стабільність АКС оцінювали в проекції Alexander та в аксіальній проекції: анатомічне усунення спостерігали в 28 пацієнтів (71,8%) I групи та 16 пацієнта (44,4%) II групи ($p<0,05$), підвивих в

8 пацієнтів (20,5%) I групи та 16 пацієнтів (44,4%) II групи ($p < 0,05$), рецидив вивиху в 3 пацієнтів (7,7%) I групи та 4 пацієнтів (11,2%) II групи ($p = 0,616$).

Оцінюючи CCD відстані в проекції Alexander (рис. 5.11) перед проведеним оперативним втручанням та при фінальному огляді, було виявлено достовірну різницю ($p < 0,05$) в пацієнтів I та II групи. Було виявлено достовірну різницю відстані між нижнім краєм ключиці та дзьобоподібним відростком лопатки (CCD) при фінальному огляді у пацієнтів I та II групи, $6,8 \pm 2,9$ мм та $8,9 \pm 3,1$ мм ($p < 0,05$), відповідно, що свідчить про наявність горизонтальної нестабільності пацієнтів II групи в акроміально-ключичному суглобі при фінальному огляді.

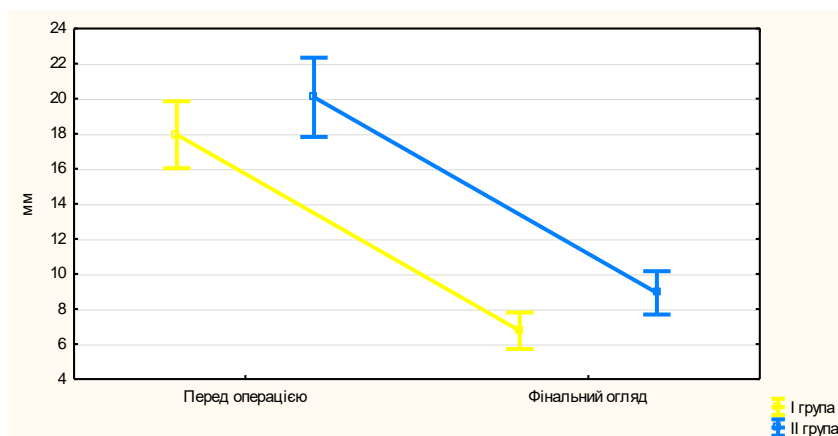


Рисунок 5.11 – CCD відстань у проекції Alexander у пацієнтів I та II групи перед проведеним оперативним втручанням та при фінальному огляді.

Оцінюючи відстань між нижнім краєм АКК та верхнім краєм акроміального відростка лопатки (OLAC) в проекції Alexander (рис. 5.12) було виявлено достовірну різницю ($p < 0,05$) перед проведеним оперативним втручанням та при фінальному огляді в пацієнтів I та II групи. Також було виявлено достовірну різницю між OLAC відстанню при фінальному огляді в пацієнтів I та II групи – відповідно $11,5 \pm 4,9$ мм і $8,3 \pm 3,8$ мм ($p < 0,05$), що відповідає наявності горизонтальної нестабільності в АКС у пацієнтів II групи.

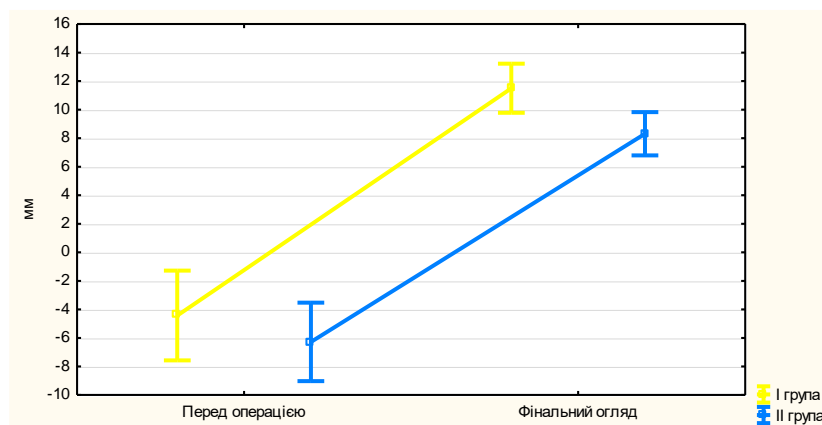


Рисунок 5.12 – Відстань між нижнім краєм акроміального відростка ключиці та верхнім краєм акроміального відростка лопатки (OLAC) в проекції Alexander у пацієнтів I та II групи перед проведеним оперативним втручанням та при фінальному огляді.

При фінальному огляді посттравматичний деформуючий артроз III та IV ступеня за Kellgren-Lawrence АКС було виявлено в 11 пацієнтів (31,4%) I групи та 22 пацієнтів (75,9%) II групи ($p < 0,05$). Така різниця свідчить про те, що при відкритому вправленні АКК під час втручання при проведенні дисекції суглоба, мобілізації капсульно-зв'язкового апарату, інтраопераційно було виявлено пошкодження суглобового диску в 15 пацієнтів (27,3%) II групи, що зменшувало амортизаційну функцію та сприяло прогресуванню посттравматичного деформуючого артрозу АКС. Під час оперативного втручання останній був видалений у 12 пацієнтів (21,8%) з порожнини суглоба (рис. 5.13).

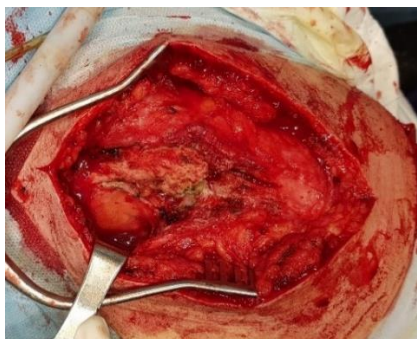

Рисунок 5.13 – Мобілізація та дисекція акроміально-ключичного суглоба під час ревізії гострого вивиху акроміального кінця ключиці.

Ми не знайшли достовірного зв'язку (рис. 5.14) між ступенем вивиху до оперативного втручання та розвитком посттравматичного деформуючого артрозу при фінальному огляді в пацієнтів I групи ($r=0,107$, $p=0,541$, $r^2=0,011$) та пацієнтів II групи ($r=0,027$, $p=0,890$, $r^2=0,0007$).

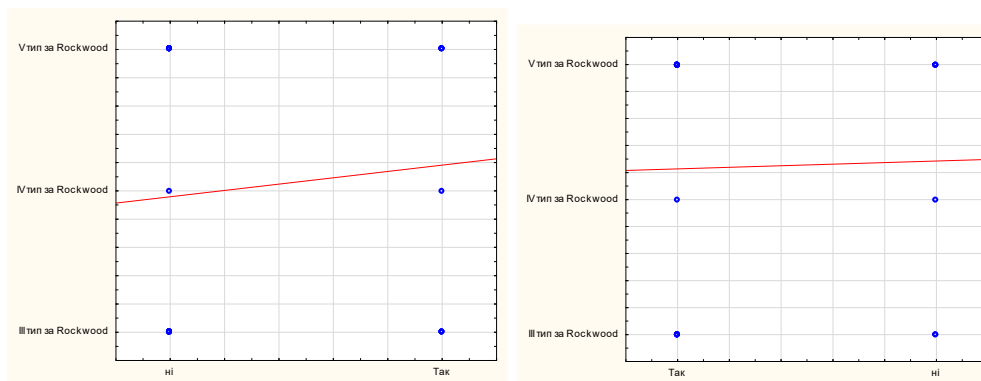


Рисунок 5.14 – Зв'язок між ступенем вивиху до оперативного втручання та розвитком посттравматичного деформуючого артрозу при фінальному огляді.

Видалення металофіксаторів рекомендували пацієнтам з гострим вивихом АКК в термін від 4 до 6 місяців після проведеного оперативного лікування, дотримались даних призначень 19 пацієнтів (34,5%) II групи. Середній термін видалення металофіксаторів склав $10,7 \pm 11,1$ (від 2 до 54) місяців з дня хірургічного лікування. Остеоліз у місці контакту гачка спеціалізованої пластини та акроміального відростка лопатки (рис. 5.15) спостерігали в 19 пацієнтів (34,5%) II групи, даний тип ускладнення притаманний тільки при використанні спеціалізованої пластини з гачком для фіксації вивиху АКК, тому в пацієнтів I групи такого не спостерігали.

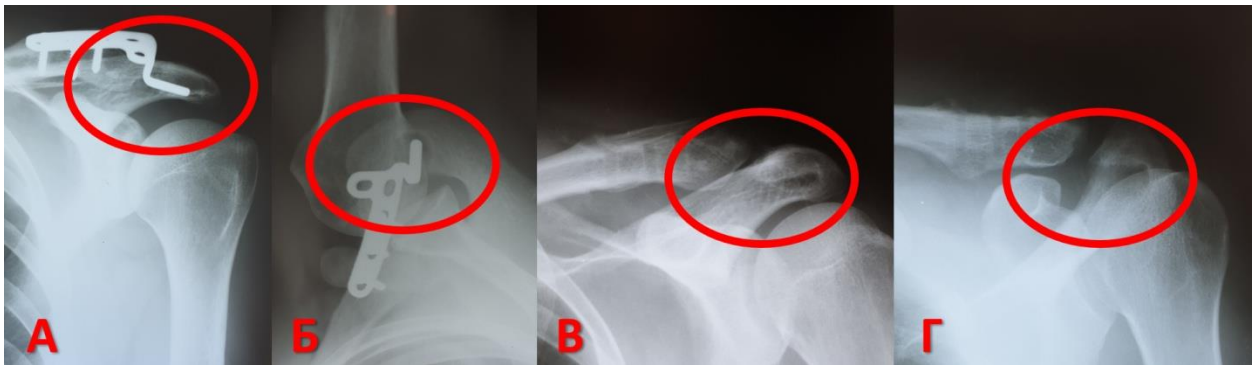


Рисунок 5.15 – А проекція Zanca – наявність спеціалізованої пластини та остеоліз акроміального відростка лопатки; Б аксіальна проекція: – наявність спеціалізованої пластини та остеоліз акроміального відростка лопатки; В проекція Zanca – стан після видалення металофіксатора та остеоліз акроміального відростка лопатки; Г – коса проекція та остеоліз акроміального відростка лопатки.

Як бачимо з рис. 5.16, наявний помірний зворотній зв'язок ($r=-0,519$, $p=0,00007$, $r^2=0,27$) між терміном видалення спеціалізованої пластини та наявністю остеолізу акроміального відростка лопатки з гачком пластини, що свідчить про те, що чим раніше видалений металевий фіксатор, тим менше вірогідність розвитку остеолізу акроміального відростка лопатки.

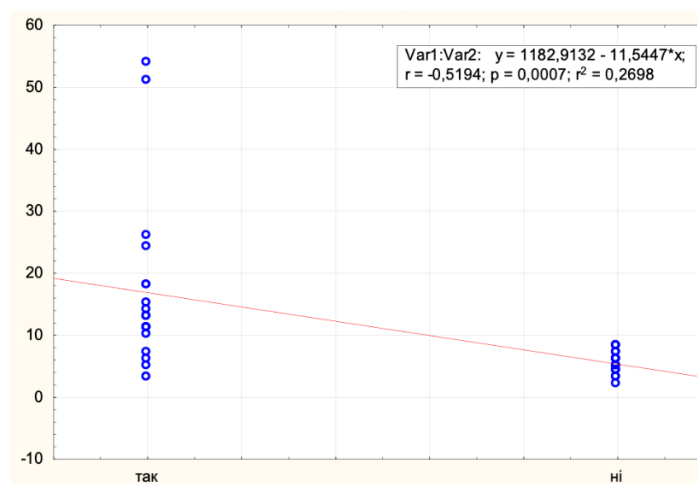


Рисунок 5.16 – Залежність наявності остеолізу акроміального відростка лопатки від терміну видалення металевих фіксаторів.

У науковій літературі немає загальноприйнятої класифікації осифікації (або кальцифікації) дзьобоподібно-ключичних зв'язок АКС, є лише поодинокі

повідомлення, тому в дослідженні проводили розподіл на 2 види: часткова і повна осифікація дзьобоподібно-ключичних зв'язок (рис. 5.17).

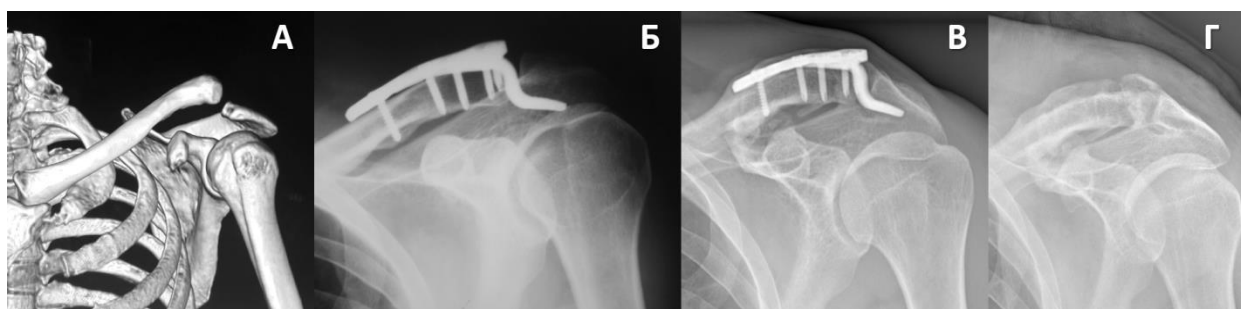


Рисунок 5.17 – А – 3D КТ V типу вивиху АКК за класифікацією Rockwood, Б – фіксація спеціалізованою пластиною з гачком, В – рентгенографія перед видаленням металофіксаторів, наявність повної осифікації дзьобоподібно-ключичних зв'язок, Г – стан після видалення металофіксаторів.

Осифікація дзьобоподібно-ключичних зв'язок була виявлена в 25 пацієнтів (26,6%) із гострим вивихом АКК: 6 пацієнтів (15,4%) з частковою та 5 пацієнтів (9,1%) з повною осифікацією в I групі і 14 пацієнтів (25,5%) з частковою осифікацією дзьобоподібно-ключичних зв'язок в II групі. У пацієнтів II групи ($r = -0,023$, $p = 0,895$, $r^2 = 0,0005$) та I групи ($r = -0,085$, $p = 0,609$, $r^2 = 0,007$) відсутній достовірний зв'язок між ступенем вивиху АКК та розвитком осифікації дзьобоподібно-ключичних зв'язок, таким чином ступінь вивиху не впливає на осифікацію дзьобоподібно-ключичних зв'язок під час фінального огляду.

Ультрасонографічне обстеження. Дослідження проводили хворим із гострим вивихом АКК перед запланованим оперативним втручанням та при фінальному огляді. Новизною дослідження було використання як стандартного протоколу огляду ушкодженого та протилежного суглоба, так і динамічне спостереження амплітуди руху у АКС в горизонтальній та вертикальній площині при виконанні провокаційних тестів. При поступленні в клініку з метою планування оперативних втручань УСГД було виконано 72 пацієнтам (76,6%) з гострим вивихом АКК. Визначали основні показники та наявність

горизонтальної та вертикальної нестабільності АКС, наявність ушкодження місця інсерції дельтоподібного та трапецієвидного м'яза до АКК, супутні ушкодження ПС. При фінальному огляді оцінювали наявність горизонтальної та вертикальної стабільності АКС. Отримані результати УСГ обстеження хворих з гострим вивихом АКК представлені в табл. 5.6.

Таблиця 5.6 – Результати УСГ обстеження хворих з гострим вивихом акроміального кінця ключиці

Характеристика	До оперативного лікування			Фінальний огляд		
	групи		p-value	групи		p-value
	I	II		I групи	II групи	
1	2	3	4	5	6	7
Відстань між верхнім краєм акроміального відростку лопатки та верхнім краєм АКК з ушкодженого боку, мм	16,3±5,4	14,5±3,6	0,097	7,6±2,6	8,4±1,9	0,159
Відстань між верхнім краєм акроміального відростку лопатки та верхнім краєм АКК з протилежного боку, мм	6,7±2,6	7,1±1,2	0,413	7,0±2,0	7,6±1,3	0,207
Відстані між верхнім краєм акроміального відростку лопатки та верхнім краєм АКК з ушкодженого боку при виконанні провокаційного тесту «фортепіанної клавіші», мм	9,0±4,4	6,8±1,5	0,061	5,4±1,8	6,5±2,1	< 0,05
Відстань між верхнім краєм акроміального відростку лопатки та верхнім краєм АКК з протилежного боку при виконанні провокаційного тесту «фортепіанної клавіші», мм	5,6±2,0	5,8±1,5	0,764	5,4±1,9	5,8±1,4	0,391
Відстань між дзьобоподібним відростком лопатки та нижнім краєм ключиці з ушкодженого боку, мм	27,8±5,8	23,2±4,4	< 0,05	17,0±4,6	19,3±4,3	< 0,05

Продовження таблиці 5.6

1	2	3	4	5	6	7
Відстань між дзьобоподібним відростком лопатки та нижнім краєм ключиці з не ушкодженого та боку, мм	15,9±4,2	11,3±1,5	< 0,05	16,2±3,8	15,7±3,0	0,504
Відстань від переднього краю акроміального відростка лопатки до переднього краю АКК з ушкодженого боку, мм	9,4±3,3	8,5±2,6	0,272	5,63±3,3	5,8±1,2	0,706
Відстань від переднього краю акроміального відростка лопатки до переднього краю АКК з протилежного боку, мм	5,3±1,5	5,2±0,8	0,870	5,0±1,8	5,2±0,7	0,545
Відстань від переднього краю акроміального відростка лопатки до переднього краю АКК з ушкодженого боку при виконанні провокаційного тесту «Рахінос», мм	9,7±4,5	10,1±1,9	0,802	6,8±2,6	7,2±2,6	0,641
Відстань від переднього краю акроміального відростка лопатки до переднього краю АКК з протилежного боку при виконанні провокаційного тесту «Рахінос», мм	5,8±2,2	6,9±1,2	0,105	6,1±2,2	6,3±1,8	0,590

Під час фінального огляду при визначенні вертикальної стабільності вимірювали відстань між верхнім краєм акроміального відростку лопатки та верхнім краєм АКК в спокою: нестабільний суглоб був у 4 пацієнтів (10,3%) I групи та 2 пацієнтів II групи (3,6%) ($p=0,199$). При виконанні провокаційного тесту «фортепіанної клавіші» нестабільний суглоб не був виявлений у пацієнтів I групи та спостерігався у 4 пацієнтів II групи (7,3%) ($p=0,086$), при вимірюванні дзьобоподібно-ключичної відстані нестабільним суглоб був в 6 пацієнтів (15,4%) I групи та 19 пацієнтів (34,5%) II групи ($p<0,05$). При визначенні горизонтальної стабільності вимірювали відстань від переднього краю акроміального відростка лопатки до переднього краю АКК в спокою: нестабільний суглоб був у 3 пацієнтів (7,7%) I групи та 3 пацієнтів (5,5%) II групи ($p=0,665$), при виконанні

провокаційного тесту «Рахінос» нестабільність суглоба було виявлено в 3 пацієнтів (7,7%) I групи та 4 пацієнтів II групи (7,3%) ($p=0,939$).

При фінальному огляді виявлено достовірну різницю відстані між верхнім краєм акроміального відростку лопатки та верхнім краєм АКК з ушкодженого боку при виконанні провокаційного тесту «фортепіанної клавіші» в пацієнтів I групи $5,4\pm 1,8$ мм та II групи $6,5\pm 2,1$ мм ($p<0,05$) та відстанню між дзьобоподібним відростком лопатки та нижнім краєм ключиці з ушкодженого боку в пацієнтів I групи $17,0\pm 4,6$ мм та II групи $19,3\pm 4,3$ мм ($p<0,05$), що свідчить про більший об'єм амплітуди рухів в АКС та наявність вертикальної нестабільності в пацієнтів II групи при фінальному огляді. При визначенні горизонтальної нестабільності виявлено достовірну різницю відстані від переднього краю акроміального відростка лопатки до переднього краю АКК з ушкодженого боку при виконанні провокаційного тесту «Рахінос» в пацієнтів I групи $6,8\pm 2,6$ мм та пацієнтів II групи $7,2\pm 2,6$ мм ($p=0,641$).

Таким чином, використання УСГД перед проведенням хірургічного лікування та при оцінці фінальних результатів дає можливість визначити наявність горизонтальної та вертикальної нестабільності на етапі планування оперативного втручання та при оцінці результату лікування в кількісному значенні, оцінити наявність інтерпозиції м'яких тканин в АКС, що в свою чергу під час проведення хірургічного лікування буде потребувати додаткової мобілізації АКС. Також важливим показником є визначення ушкодження дельтоподібного та трапецієвидного м'язу, що розширювало оперативне лікування для рефіксації зазначених структур, оскільки останні є динамічними стабілізаторами суглоба.

Функціональні результати. Аналіз функціональних результатів за шкалою Oxford Shoulder, Constant-Murley та Acromioclavicular Joint Instability Scoring System показав достовірно позитивну динаміку лікування пацієнтів в обох групах під час проведення фінального огляду, дані представлені в табл. 5.7.

Таблиця 5.7 – Результати функціонального обстеження хворих з гострим вивихом акроміального кінця ключиці

Функціональні шкали оцінки	I група	II група	p-value
Шкала Constant-Murley, фінальне спостереження, бали	93,7 ± 6,1	93,2 ± 3,9	0,699
Шкала Oxford Shoulder, фінальне спостереження, бали	45,6 ± 1,9	45,5 ± 1,6	0,758
Шкала AJISS, фінальне спостереження, бали	87,1 ± 16,7	78,5 ± 12,8	< 0,05

За даними рис. 5.18, оцінюючи результати лікування пацієнтів з гострим вивихом АКК для обох груп дослідження за шкалами оцінки Constant-Murley та Oxford Shoulder достовірних відмінностей не було виявлено, дані шкали відносять до пацієнт-асоційованих шкал оцінки функціональних результатів лікування і показники не співпадали з результатами інструментальних методів обстеження. Різниця в показниках була достовірною при оцінці за шкалою Acromioclavicular Joint Instability Scoring System, ця шкала враховує дані суб'єктивних показників і рентгенологічних методів обстеження, а саме наявність посттравматичного деформуючого артрозу АКК, наявність горизонтальної та вертикальної нестабільності.

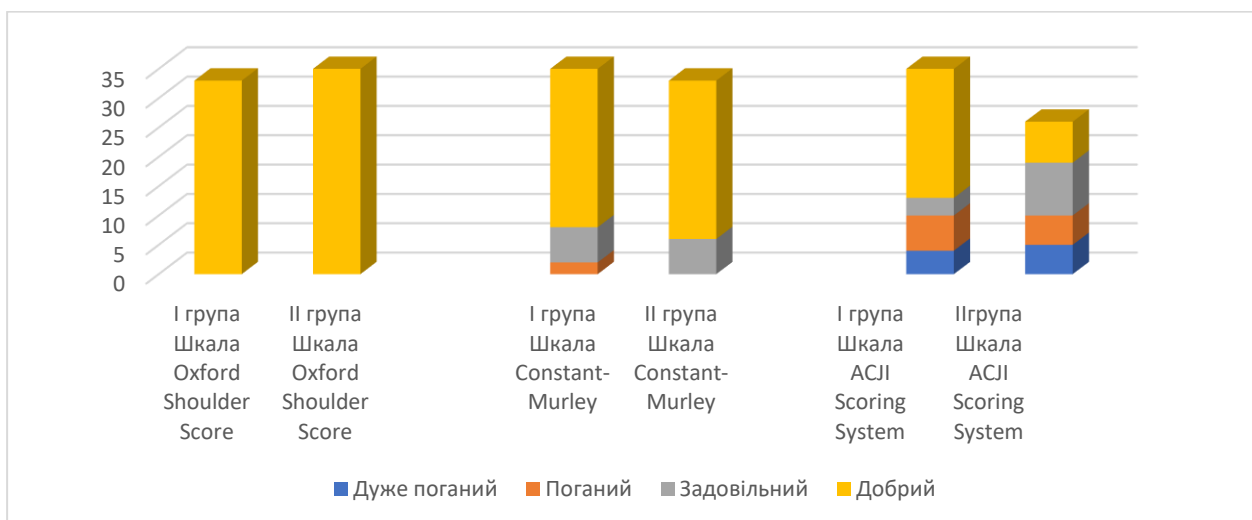


Рисунок 5.18 – Діаграма. Результат функціонального обстеження хворих з гострим вивихом акроміального кінця ключиці: пацієнти I та II групи.

Окремо ми дослідили функціональний результат лікування у пацієнтів II групи (рис. 5.19) перед видаленням металофіксаторів та при фінальному спостереженні, який становив $41,3 \pm 3,1$ бали та $45,5 \pm 1,6$ бали ($p < 0,05$), за шкалою Oxford Shoulder, за шкалою Constant-Murley – $70,7 \pm 11,4$ балів перед видаленням металофіксаторів та $93,2 \pm 4,1$ бали при фінальному огляді ($p < 0,05$), за шкалою Acromioclavicular Joint Instability Scoring System – $59,2 \pm 11,1$ бали перед видаленням металофіксаторів та $78,3 \pm 12,9$ бали при фінальному огляді ($p < 0,05$). Встановлено достовірну різницю функціонального результату лікування хворих II групи перед видаленням металофіксаторів та при фінальному огляді, оскільки під час фіксації вивиху АКК спеціалізованою пластиною пацієнтам не було рекомендовано активну елевацію та згинання верхньої кінцівки понад 90 градусів, зберігався больовий синдром за наявності металофіксаторів.

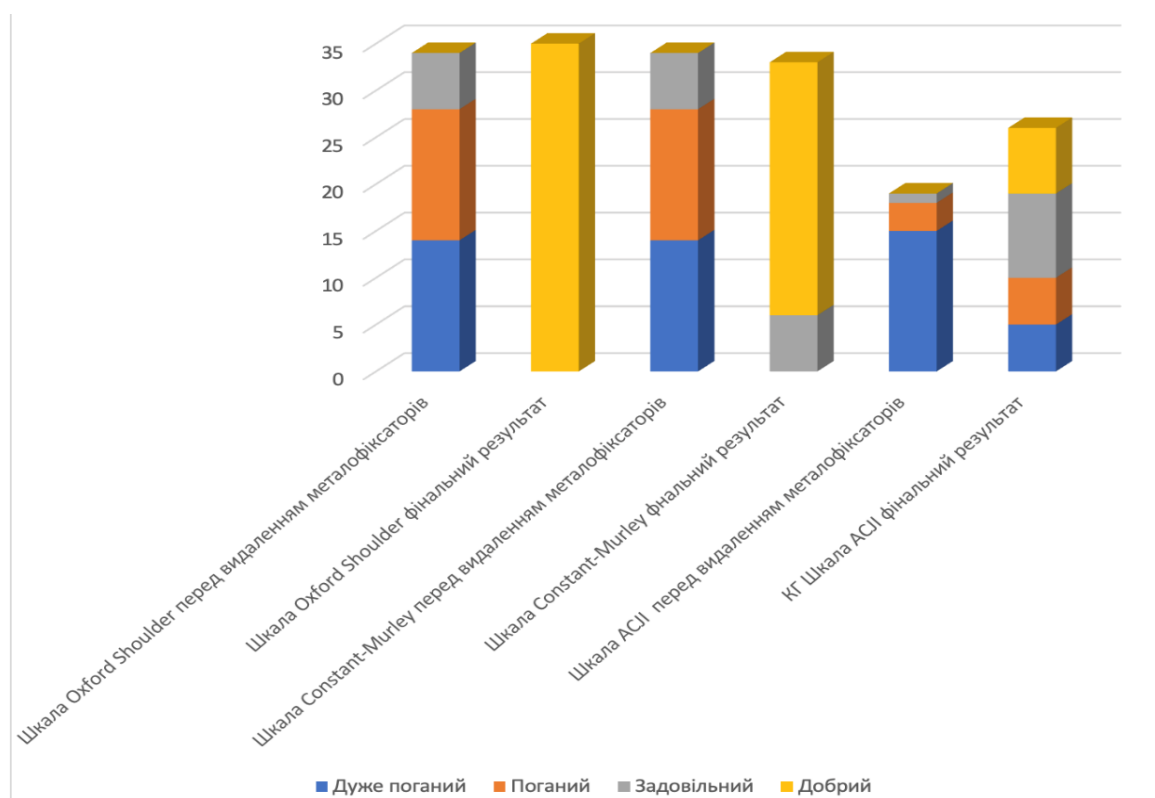


Рисунок 5.19 – Діаграма. Результат функціонального обстеження хворих II групи із гострим вивихом акроміального кінця ключиці перед видаленням металевих фіксаторів та при фінальному огляді.

В роботі проаналізовано вплив терміну від травми до операції на фінальний результат лікування хворих I та II групи. Достовірно на відновлення функції впливає час, який минув з моменту травми до виконання оперативного втручання. Як свідчать дані з рис. 5.20, пацієнти I групи мають помірну зворотню залежність ($r=-0,486$, $p=0,003$, $r^2=0,235$) між часом з моменту травми до хірургічного лікування і функціональним результатом лікування за шкалою Oxford Shoulder при фінальному огляді. Цей факт свідчить про те, що чим менший період минув з моменту травми до проведення оперативного втручання, тим кращими будуть результати лікування. В пацієнтів II групи час з моменту травми до проведення оперативного лікування не впливає на функціональні результати за шкалою Oxford Shoulder при фінальному огляді ($r=-0,016$, $p=0,925$, $r^2 = 0,0003$).

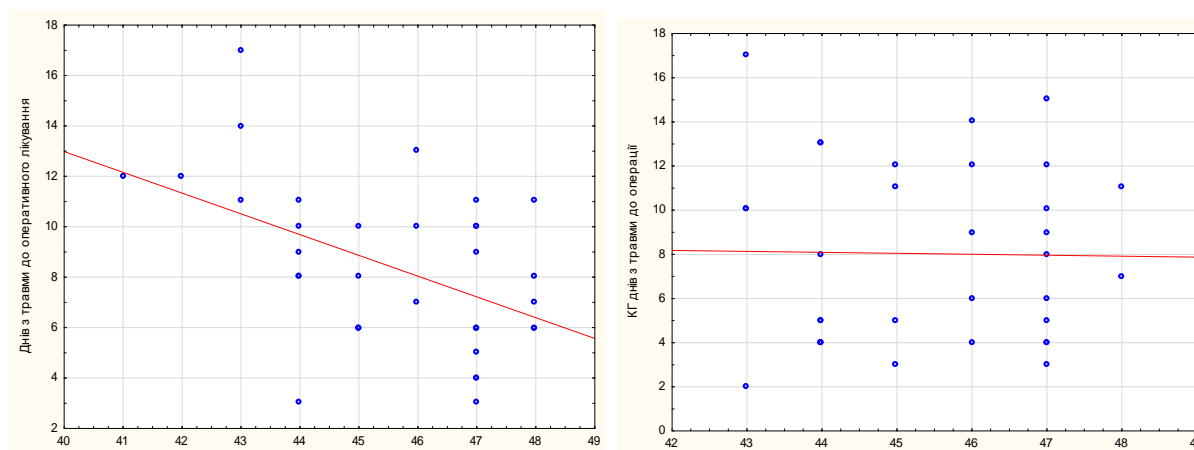


Рисунок 5.20 – Залежність кінцевого результату лікування, від терміну, який минув від травми до операції в пацієнтів I та II групи за шкалою Oxford Shoulder.

За даними рис. 5.21, виявлено помірну зворотню залежність ($r=-0,472$, $p=0,004$, $r^2=0,223$) між часом з моменту травми до оперативного лікування і функціональним результатом лікування за шкалою Constant-Murley при фінальному огляді. В пацієнтів II групи час з моменту травми до проведення оперативного лікування не впливає на функціональні результати за шкалою Constant-Murley при фінальному огляді ($r=-0,111$, $p=0,539$, $r^2 = 0,012$).

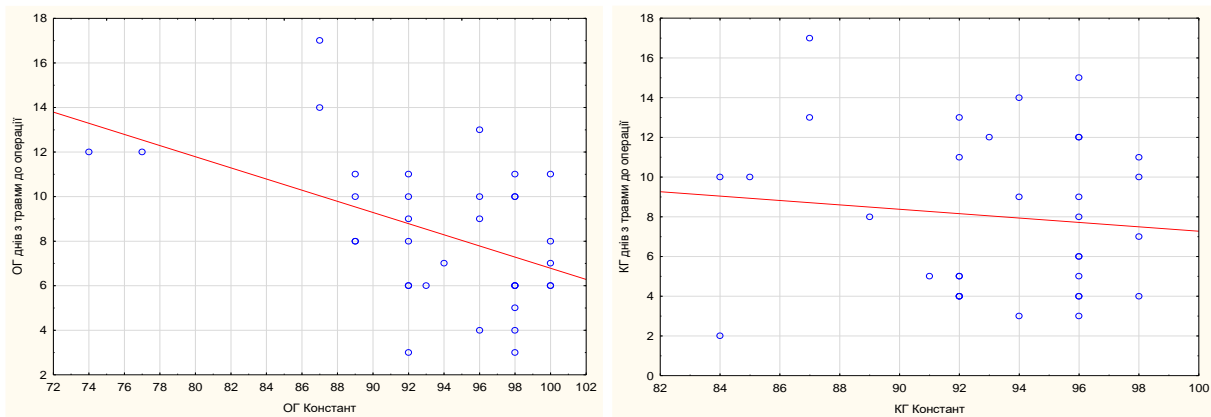


Рисунок 5.21 – Залежність кінцевого результату лікування, від терміну, який минув від травми до операції в пацієнтів I та II групи за шкалою Constant–Murley.

За даними рис. 5.22, виявлено помірну зворотню залежність ($r=-0,509$, $p=0,002$, $r^2=0,258$) між часом з моменту травми до оперативного лікування і функціональним результатом лікування за шкалою ACJISS при фінальному огляді. В пацієнтів II групи час з моменту травми до проведення хірургічного лікування не впливає на функціональні результати за шкалою ACJISS при фінальному огляді ($r=-0,195$, $p=0,334$, $r^2=0,038$).

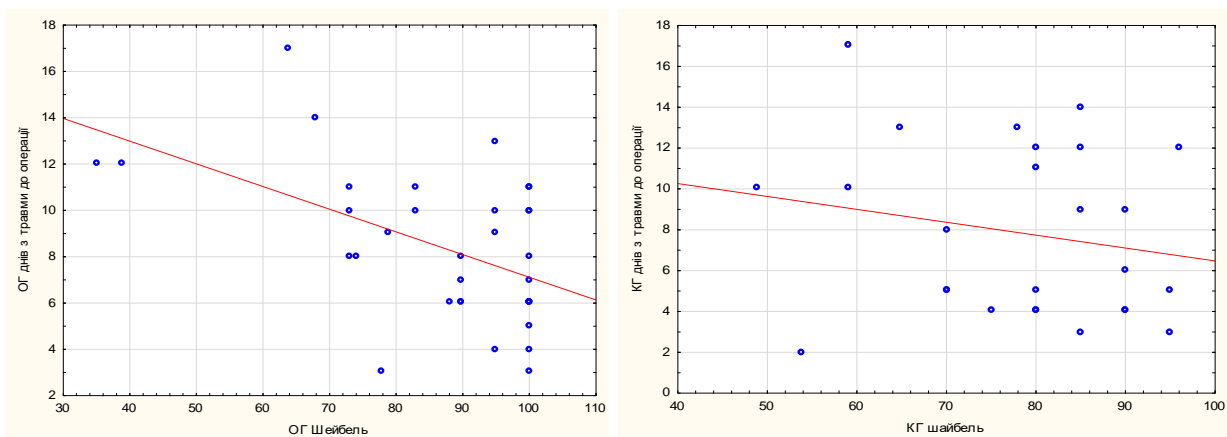


Рисунок 5.22 – Залежність кінцевого результату лікування, від терміну, який минув від травми до операції в пацієнтів I групи за шкалою ACJISS.

Аналіз лікування пацієнтів I групи яким проведено додаткову фіксацію капсульно-зв'язкового апарату АКС. Окремо серед пацієнтів I групи ми провели аналіз лікування 37 хворих (94,9%) з гострим вивихом АКК III та V типу за класифікацією Rockwood, у яких було застосовано фіксацію динамічним типом фіксації. Хворих розподілили на 2 підгрупи: підгрупа А – 22 пацієнта (59,5%), яким було виконано динамічний тип фіксації вивиху АКК без шва зв'язок АКС (10 пацієнтів з III типом та 12 пацієнтів з V типом вивиху за класифікацією Rockwood) та підгрупа Б – 15 пацієнтів (40,5%), яким було використано динамічний тип фіксації зі швом зв'язок АКС шовним матеріалом #2 FiberTape® Arthrex, Inc (7 пацієнтів з III типом та 8 пацієнтів з V типом вивиху за класифікацією Rockwood). Загальні показники обох підгруп, такі як вік, стать, домінантна кінцівка, термін з моменту травми до хірургічного лікування були достовірно однорідні.

У табл. 5.8 та табл. 5.9 наведені дані рентгенографічної оцінки горизонтальної та вертикальної стабільності акроміально-ключичного суглоба пацієнтів I групи, яким було проведено динамічний тип фіксації з та без додаткової стабілізації капсульно-зв'язкового апарату АКС.

Таблиця 5.8 – Оцінка вертикальної стабільності пацієнтів I групи з та без додаткової стабілізації зв'язок акроміально-ключичного суглоба

Характеристика / Кількість пацієнтів	Підгрупа А (n = 22)			Підгрупа Б (n = 15)		
	III тип	V тип	p-value	III тип	V тип	p-value
Анатомічне	6	5	0,328	8	5	0,164
Підвивих	4	6	0,162	-	1	-
Рецидив	-	1	-	-	1	-

Як свідчать дані табл. 5.8, у хворих підгрупи Б з III ступенем вивиху за класифікацією Rockwood не було підвивиху або вивиху при додатковій стабілізації капсульно-зв'язкового апарату АКС, в пацієнтів з V ступенем вивиху за класифікацією Rockwood була мінімальна кількість ускладнень у вигляді підвивиху та рецидиву вивиху. У пацієнтів підгрупи А достовірної різниці між групами виявлено не було. Ці факти дають нам можливість стверджувати, що пацієнти підгрупи Б мають вертикально стабільний АКС з мінімальною кількістю ускладнень.

Таблиця 5.9 – Оцінка горизонтальної стабільності пацієнтів I групи з та без додаткової стабілізації зв'язок акроміально-ключичного суглоба

Характеристика / Кількість пацієнтів	Підгрупа А (n = 22)			Підгрупа Б (n = 15)		
	III тип	V тип	p-value	III тип	V тип	p-value
Анатомічне	6	4	0,384	7	6	
Підвивих	4	5	1,0	0	1	-
Рецидив	1	2	0,447	0	1	-

Як свідчать дані табл. 5.9, у хворих підгрупи Б з III ступенем вивиху за класифікацією Rockwood не виявлено ознак горизонтальної нестабільності, в пацієнтів з V ступенем вивиху за класифікацією Rockwood в одного пацієнта було виявлено підвивих та рецидив вивиху. Ці факти дають нам можливість стверджувати, що пацієнти підгрупи Б мають горизонтально стабільний акроміально-ключичний суглоб з мінімальною кількістю ускладнень.

У табл. 5.10 наведені дані УСГД стабільності АКС пацієнтів I групи, яким було проведено динамічну стабілізацію з та без додаткової стабілізації капсульно-зв'язкового апарату АКС.

Таблиця 5.10 – УСГД пацієнтів підгрупи А та Б з гострим вивихом акроміального кінця ключиці при фінальному огляді

Характеристика	З III типом вивиху за класифікацією Rockwood			З V типом вивиху за класифікацією Rockwood		
	підгрупа А	підгрупа Б	p-value	підгрупа А	підгрупа Б	p-value
Відстань між верхнім краєм акроміального відростку лопатки та верхнім краєм акроміального кінця ключиці з ушкодженого боку, мм	7,8±0,7	5,1±0,5	< 0,05	9,7±0,9	8,1±1,2	0,338
Відстані між верхнім краєм акроміального відростку лопатки та верхнім краєм акроміального кінця ключиці з ушкодженого боку при виконанні провокаційного тесту «фортепіанної клавіші», мм	5,4±0,5	3,5±0,6	< 0,05	4,5±0,9	6,3±0,9	< 0,05
Відстань від переднього краю акроміального відростка лопатки до переднього краю акроміального кінця ключиці з ушкодженого боку, мм	5,8±1,9	4,3±1,8	0,133	4,4±0,9	7,8±5,7	0,182
Відстань від переднього краю акроміального відростка лопатки до переднього краю акроміального кінця ключиці з ушкодженого боку при виконанні провокаційного тесту «Рахінос», мм	8,3±2,5	5,3±1,8	< 0,05	8,1±0,8	5,4±0,8	< 0,05
Відстань між дзьобоподібним відростком лопатки та нижнім краєм ключиці з ушкодженого боку, мм	15,9±3,2	16,3±4,8	0,830	20,4±1,9	15,3±1,9	< 0,05

Як свідчать дані табл. 5.10, УСГД оцінки стабільності АКС є достовірною різниця ($p < 0,05$) показників відстані між верхнім краєм акроміального відростку лопатки та верхнім краєм АКК з ушкодженого боку при виконанні провокаційного тесту «фортепіанної клавіші» в пацієнтів підгрупи А та Б з III та V ступенем вивиху за класифікацією Rockwood, відстані між верхнім краєм акроміального відростку лопатки та верхнім краєм АКК в пацієнтів підгрупи А та Б з III ступенем вивиху за класифікацією Rockwood, що свідчить про наявність вертикальної стабільності в пацієнтів, яким було проведено динамічний тип фіксації з додатковою стабілізацією капсульно-зв'язкового апарату АКС. Аналогічною є ситуація достовірної різниці ($p < 0,05$) показників відстані від переднього краю акроміального відростка лопатки до переднього краю АКК з ушкодженого боку при виконанні провокаційного тесту «Рахінос» в пацієнтів підгрупи А та Б з III та V ступенем вивиху за класифікацією Rockwood, що свідчить про наявність горизонтальної стабільності у пацієнтів, яким було проведено додаткову стабілізацію капсульно-зв'язкового апарату АКС.

Таким чином, поєднання динамічного типу фіксації вивиху акроміального кінця ключиці та додатково серкляжу зв'язок АКС в пацієнтів з гострим вивихом АКК V ступеня за класифікацією Rockwood покращує функціональні результати лікування хворих та мінімізує розвиток горизонтальної та вертикальної нестабільності АКС при фінальному спостереженні.

Супутні ушкодження плечового суглоба. Аналіз супутніх пошкоджень ПС, які були виявлені в пацієнтів I та II групи, наведені в табл. 5.11.

Таблиця 5.11 – Характеристика супутніх пошкоджень плечового суглоба в пацієнтів I та II групи із гострим вивихом акроміального кінця ключиці

Характеристика супутніх ушкоджень	I група (n=39)	II група (n=55)
Пошкодження суглобової губи лопатки по типу SLAP I	11	1
Пошкодження суглобової губи лопатки по типу SLAP II	14	3
Часткове пошкодження сухожилка надостьового м'яза по типу PASTA	3	-
Пошкодження сухожилка надостьового м'яза	1	-
Пошкодження сухожилка підлопаткового м'яза	2	-
Теносиновіт сухожилка довгої голівки двоголового м'яза плеча	24	-
Пошкодження зв'язок, що утримують сухожилок довгої голівки двоголового м'яза плеча (Pulley lesion)	6	-
Biford complex (вроджена відсутність передньої частини суглобової губи лопатки)	1	-
Всього	62	4

В пацієнтів I групи були виявлені наступні супутні пошкодження: 11 пацієнтів (28,2%) з пошкодженням суглобової губи лопатки по типу SLAP I було виконано холодноплазменну абляцію зони пошкодження суглобової губи лопатки, 14 пацієнтам (35,9%) з пошкодженням суглобової губи лопатки по типу SLAP II було виконано рефіксацію суглобової губи лопатки за допомогою анкерів, 3 пацієнтам (7,7%) з частковим пошкодженням сухожилка надостьового м'яза по типу PASTA було виконано холодноплазменну абляцію зони пошкодження сухожилка надостьового м'яза, 1 пацієнту (2,6%) з пошкодженням сухожилка надостьового м'яза та 2 пацієнтам (5,1%) з пошкодженням сухожилка підлопаткового м'яза виконано шов пошкоджених сухожилків за допомогою анкерів, 24 пацієнтам (61,5%) з теносиновітом сухожилка довгої голівки двоголового м'яза плеча було виконано холодноплазменну абляцію зони запалення сухожилка, а в 6 пацієнтів (15,4%) з пошкодженням зв'язок, що

утримують сухожилок довгої голівки двоголового м'яза плеча (Pulley lesion) було виконано тенodes сухожилка довгої голівки двоголового м'яза плеча за допомогою анкерів. Одному пацієнту (1,8%) II групи з пошкодженням суглобової губи лопатки по типу SLAP I було виконано холодноплазменну абляцію зони пошкодження суглобової губи лопатки, 3 пацієнтам (5,5%) з пошкодженням по типу SLAP II виконано рефіксацію пошкодженої частини суглобової губи лопатки за допомогою анкерів. Таким чином в I групі на кожного пацієнта припадало по 1,6 супутніх пошкоджень плечового суглоба, в пацієнтів II групи спостерігалось по 1 супутньому пошкодженню на одного пацієнта.

Травми акроміально-ключичного суглоба є однією з найпоширеніших проблем у спортсменів. Однак оптимальний результат досягається не в кожному випадку. Причина постійного болю або механічних симптомів часто залишається незрозумілою. Зазвичай механізм травми передбачає надмірну силу при падінні або ударі в плече, що призводить до супутніх ушкоджень плечового суглоба. Таким чином, усі пацієнти, які проходили лікування в нашому дослідженні з приводу гострого пошкодження, були ретельно обстежені на наявність додаткових пошкоджень. Однією з переваг цього дослідження було документування внутрішньосуглобових ушкоджень за допомогою артроскопії, яка має високу чутливість і специфічність для діагностики внутрішньосуглобових пошкоджень і є «золотим» стандартом.

5.4. Аналіз результатів хірургічного лікування хворих із застарілим (хронічним) вивихом акроміального кінця ключиці

Проаналізовано ретроспективні результати хірургічного лікування 41 історії хвороби: 19 пацієнтів (46,3%) I групи та 22 пацієнтів (53,7%) II групи з застарілим вивихом АКК (термін з моменту травми становив більше 21 дня) з наявністю горизонтальної та вертикальної нестабільності в АКК. Середній вік пролікованих пацієнтів становив $34,1 \pm 11,2$ роки (від 18 до 70 років),

переважали чоловіки – 36 пацієнтів (87,8%). Термін спостереження за хворими I та II групи від операції до кінцевих результатів спостереження становив відповідно $15,7 \pm 7,2$ місяці та $24,1 \pm 10,1$ місяці ($p < 0,05$). Термін спостереження за хворими I групи (термін від операції до кінцевих результатів спостереження) та II групи (термін від операції з видаленням фіксаторів до фінальних результатів спостереження) склав $15,7 \pm 7,2$ та $16,6 \pm 8,8$ місяців ($p = 0,412$). Основні характеристики хворих із застарілим вивихом АКК наведені в табл. 5.12.

Таблиця 5.12 – Характеристика пацієнтів із застарілим (хронічним) вивихом акроміального кінця ключиці

Характеристика	I група	II група	P values
Кількість пацієнтів	19	22	–
Вік, роки	$32,4 \pm 9,1$	$35,4 \pm 12,9$	0,125
Стать (Чоловіки / жінки)	18 / 1	18 / 4	0,217
Правий/лівий/обидва акроміально-ключичні суглоби	12 / 7 / 0	11 / 11 / 0	0,898
Середній термін від моменту травми до операції, днів	$463,9 \pm 905,6$	$309,6 \pm 427,5$	0,001
Довжина доступу, см	$3,3 \pm 2,6$	$8,1 \pm 3,5$	$< 0,05$

Під час збору анамнезу пацієнтів із застарілим вивихом АКК з'ясовували основні скарги, наявність на етапі до звернення в ДУ «ІТО НАМНУ» попереднього консервативного чи хірургічного лікування, тривалість травми та ефективність проведеного лікування. Основні скарги пацієнтів при передопераційному обстеженні представлені в табл. 5.13.

Таблиця 5.13 – Основні скарги пацієнтів із застарілим вивихом акроміального кінця ключиці

№ п/п	Характеристики	абс.	%
1.	Біль в проекції акроміально-ключичного суглоба	19	46,3%
2.	Наявність косметичної деформації	34	82,9%
3.	Неможливість виконання фізичної роботи	26	63,4%
4.	Наявність вертикальної нестабільності	32	78,0%
5.	Наявність горизонтальної нестабільності	36	87,8%
6.	Швидка втомлюваність верхньої кінцівки	38	92,7%

Як свідчать дані табл. 5.13, найбільше хворих із застарілим вивихом АКК мали скарги саме на швидку втомлюваність, наявність горизонтальної нестабільності, яка проявлялась при заняттях фізичною культурою, такою як віджимання від полу та заняття на брусах. Біль в проекції АКК була присутня в хворих із повним зміщенням АКК, що відповідало V ступеню вивиху за класифікацією Rockwood при гострих пошкодженнях, проведених оперативних втручаннях на попередніх етапах лікування (цей факт пов'язаний з тим, що суглобовий хрящ отримує поживні речовини з синовіальної рідини, а розташування АКК поза суглобом призводить до руйнації хондроцитів). Окрім того, всі пацієнти, які мали попередні втручання на АКК мали ушкодження суглобового хряща з боку АКК та акроміального відростка лопатки III-IV ступеня за класифікацією Outerbridge.

На попередніх етапах лікування були проведені наступні оперативні втручання у пацієнтів I групи: фіксація спеціалізованою пластиною з гачком (n=3), фіксація динамічним типом фіксації (n=2); у пацієнтів II групи: фіксація спеціалізованою пластиною (n=2), фіксація спицями та залізним дротом за методикою Вебер (n=4), черезсуглобова фіксація акроміально-ключичного суглоба гвинтом (n=2).

Рентгенологічне обстеження. Результати отримані після обробки даних рентгенологічного обстеження хворих I та II групи із застарілим вивихом АКК перед проведеним оперативним втручанням та під час фінального огляду представлені в табл. 5.14.

Таблиця 5.14 – Результати рентгенологічного обстеження хворих із гострим вивихом акроміального кінця ключиці

Характеристики		I група	II група	p-value
1		2	3	4
Проекція Zanca	Відстань між нижнім краєм ключиці та дзьобоподібним відростком лопатки CCD, перед операцією, мм	15,9±5,7	17,7±5,5	0,312
	Відстань між верхнім краєм акроміального відростка лопатки та верхнім краєм акроміального кінця ключиці, перед операцією, мм	13,1±5,4	13,9±4,9	0,618
	Відстань між нижнім краєм акроміального відростка лопатки та нижнім краєм акроміального кінця ключиці, перед операцією, мм	10,2±4,2	10,8±4,2	0,619
	Відстань між нижнім краєм ключиці та дзьобоподібним відростком лопатки CCD, після проведеного оперативного втручання, мм	7,6±2,3	9,1±3,3	0,089
	Відстань між верхнім краєм акроміального відростка лопатки та верхнім краєм акроміального кінця ключиці, після проведеного оперативного втручання, мм	5,2±1,8	7,5±3,2	<0,05
	Відстань між нижнім краєм акроміального відростка лопатки та нижнім краєм акроміального кінця ключиці, після проведеного оперативного втручання, мм	3,9±2,3	6,3±2,9	<0,05
	Відстань від акроміально-ключичного суглоба до центру сформованого каналу (СТД), після проведеного оперативного втручання, мм	37,6±9,6	-	-
	Відстань між нижнім краєм ключиці та дзьобоподібним відростком лопатки CCD, через 6 тижнів після оперативного лікування, мм	7,3±2,2	9,2±3,3	<0,05

Продовження таблиці 5.14

1	2	3	4	5
Проекція Zanca	Відстань між верхнім краєм акроміального відростка лопатки та верхнім краєм акроміального кінця ключиці, через 6 тижнів після оперативного лікування, мм	7,1±2,3	7,5±3,2	0,659
	Відстань між нижнім краєм акроміального відростка лопатки та нижнім краєм акроміального кінця ключиці, через 6 тижнів після оперативного лікування, мм	5,6±2,2	6,3±2,9	0,374
	Відстань від акроміально-ключичного суглоба до центру сформованого каналу (STD), через 6 тижнів після оперативного лікування, мм	37,6±9,6	-	-
	Відстань між нижнім краєм ключиці та дзьобоподібним відростком лопатки CCD, фінальний огляд, мм	10,1±3,4	11,1±2,8	0,393
	Відстань між верхнім краєм акроміального відростка лопатки та верхнім краєм АКК, фінальний огляд, мм	7,5±3,2	7,6±5,3	0,983
	Відстань між нижнім краєм акроміального відростка лопатки та нижнім краєм акроміального кінця ключиці, фінальний огляд, мм	5,4±3,1	8,1±4,4	0,172
	Відстань від акроміально-ключичного суглоба до центру сформованого каналу (STD), фінальний огляд, мм	37,6±9,6	-	-
Проекція Alexander	Відстань між нижнім краєм ключиці та дзьобоподібним відростком лопатки CCD, перед операцією, мм	13,3±4,1	17,8±6,9	<0,05
	Відстань між нижнім краєм АКК та верхнім краєм акроміального відростка лопатки (OLAC), перед операцією, мм	-1,4±8,2	- 1,3±10,1	0,975
	Відстань між нижнім краєм ключиці та дзьобоподібним відростком лопатки CCD, фінальний огляд, мм	9,6±3,4	14,3±4,2	<0,05
	Відстань між нижнім краєм АКК та верхнім краєм акроміального відростка лопатки (OLAC), фінальний огляд, мм	8,4±7,6	2,2±5,5	<0,05
Аксіальна проекція	Відстань між переднім краєм акроміального відростку лопатки та переднім краєм акроміального кінця ключиці, перед операцією, мм	2,8±1,3	2,5±1,1	0,401
	Відстань між переднім краєм акроміального відростку лопатки та переднім краєм АКК, фінальний огляд, мм	2,5±0,7	2,1±0,6	0,074

На наступну добу після проведеного оперативного втручання виконували контрольну рентгенографію АКС у проекції Zanca та визначали ступінь усунення вивиху в АКС: в I групі було 10 пацієнтів (52,6%) з анатомічним усуненням вивиху, гіперкорекція спостерігалась у 5 пацієнтів (26,3%), гіпокорекція у 4 пацієнтів (21,1%); пацієнти II групи: у 15 пацієнтів (68,2%) анатомічне усунення, у 5 пацієнтів (22,7%) гіперкорекція, у 2 пацієнтів (9,1%) гіпокорекція.

При фінальному огляді оцінювали вертикальну стабільність АКС в проекції Zanca: анатомічне усунення спостерігали в 14 пацієнтів (73,7%) I групи та 10 пацієнтів (45,5%) II групи ($p < 0,05$), підвивих у 4 пацієнтів (21,1%) I групи та 10 пацієнтів (45,5%) II групи ($p < 0,05$), рецидив вивиху в 1 пацієнта (5,2%) I групи та 2 пацієнтів II групи (9%) ($p = 0,152$).

Оцінюючи результати рентгенологічного обстеження хворих в проекції Zanca (рис. 5.23) спостерігаємо наявність достовірної різниці ($p < 0,05$) між відстанню CCD в пацієнтів I та II групи до хірургічного лікування та в терміни після операції, через 6 тижнів та при фінальному огляді. Проте достовірної різниці між показниками після проведеного хірургічного лікування, в період через 6 тижнів ($p = 0,794$) та при фінальному огляді ($p = 0,098$) в пацієнтів I групи та через 6 тижнів ($p = 1,0$) та при фінальному огляді ($p = 0,301$) в пацієнтів II групи не було виявлено.

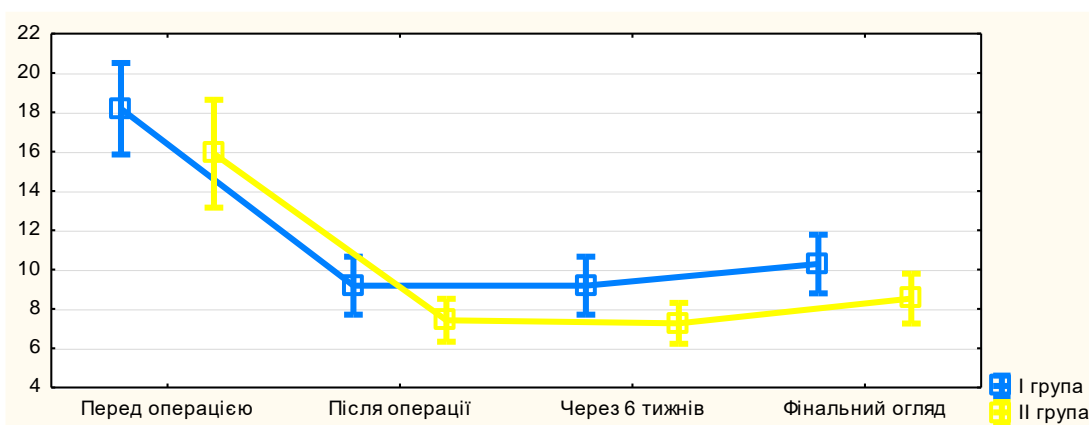


Рисунок 5.23 – Відстань між нижнім краєм ключиці та дзьобоподібним відростком лопатки (CCD) в пацієнтів I та II групи, мм.

Оцінюючи результати рентгенографічного обстеження показників відстані між верхнім краєм акроміального відростка лопатки та верхнім краєм АКК в проекції Zanca (рис. 5.24), спостерігали наявність достовірної різниці відстані ($p < 0,05$) в пацієнтів I групи в терміни до лікування, після операції, через 6 тижнів та при фінальному огляді. В пацієнтів II групи спостерігаємо наявність достовірної різниці відстані ($p < 0,05$) до оперативного лікування та в терміни після операції, через 6 тижнів та при фінальному огляді. Проте достовірної різниці між показниками після проведеного оперативного лікування та в період через 6 тижнів ($p = 1,0$), а також при фінальному огляді ($p = 0,445$) не було виявлено.

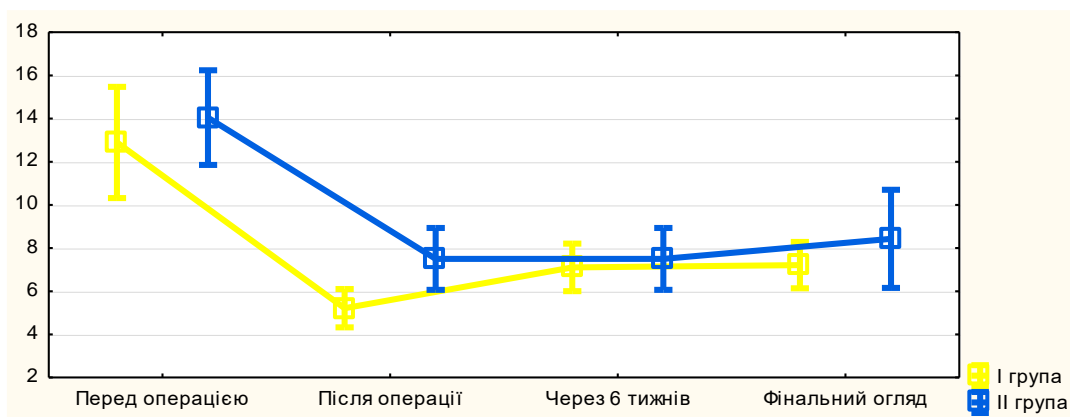


Рисунок 5.24 – Відстань між верхнім краєм акроміального відростка лопатки та верхнім краєм акроміального кінця ключиці в пацієнтів I та II групи, мм.

Оцінюючи результати рентгенографічного обстеження показників відстані між нижнім краєм акроміального відростка лопатки та нижнім краєм АКК в проекції Zanca (рис. 5.25) спостерігали наявність достовірної різниці відстані ($p < 0,05$) в пацієнтів I групи до оперативного лікування, після операції, через 6 тижнів, проте достовірної різниці ($p = 0,494$) в показниках через 6 тижнів та при фінальному огляді не було виявлено. В пацієнтів II групи спостерігаємо наявність достовірної різниці ($p < 0,05$) між показниками до операції, після

проведеного оперативного лікування та при фінальному огляді. Проте достовірної різниці показників після операції та через 6 тижнів не було виявлено.

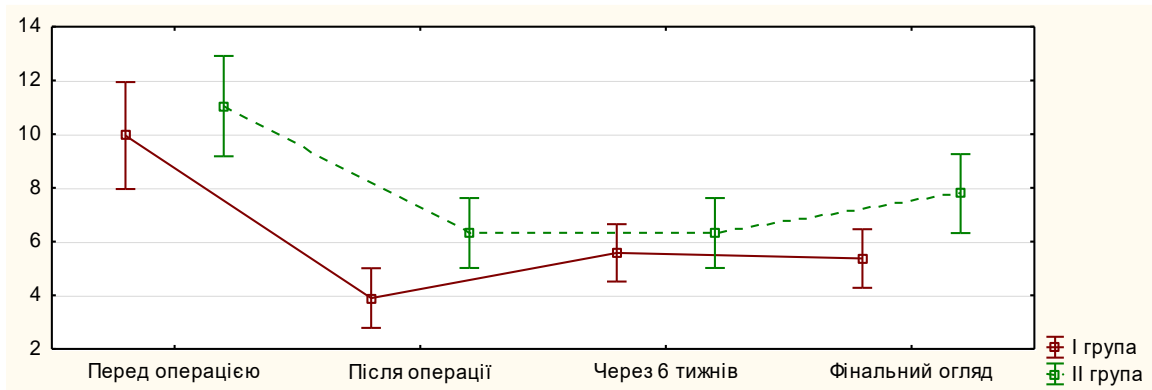


Рисунок 5.25 – Відстань між нижнім краєм акроміального відростка лопатки та нижнім краєм акроміального кінця ключиці в пацієнтів I та II групи, мм.

При фінальному огляді горизонтальну стабільність АКС оцінювали в проекції Alexander та в аксіальній проекції: анатомічне усунення вивиху АКК спостерігали у 18 пацієнтів I групи та 16 пацієнтів II групи ($p=0,064$), нестабільний суглоб був в 1 пацієнта I групи та 6 пацієнтів II групи ($p<0,05$).

Оцінюючи CCD відстань в проекції Alexander (рис. 5.26) перед проведеним оперативним втручанням та при фінальному огляді, було виявлено достовірну різницю ($p<0,05$) у пацієнтів I та II групи.

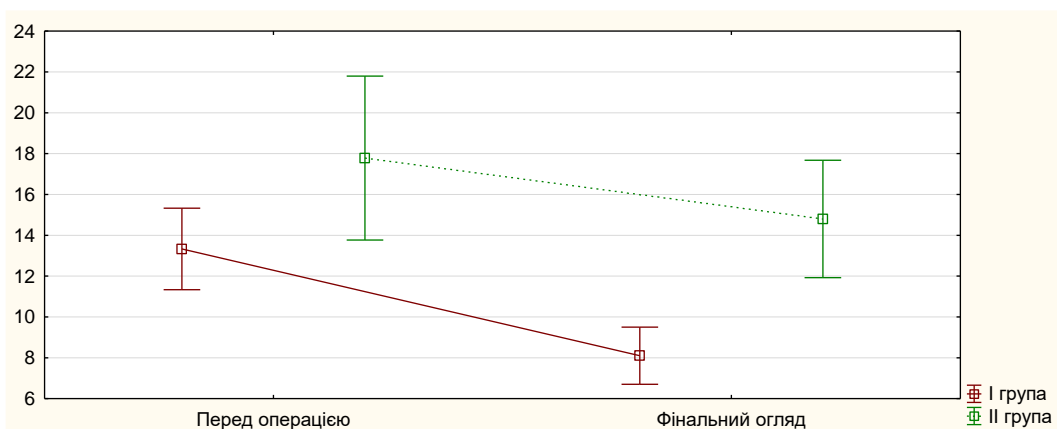


Рисунок 5.26 – CCD відстань в проекції Alexander у пацієнтів I та II групи перед проведеним оперативним втручанням та при фінальному огляді.

Оцінюючи відстань перекриття між нижнім краєм АКК та верхнім краєм акроміального відростка лопатки (OLAC) в проекції Alexander (рис. 5.27) було виявлено достовірну різницю ($p < 0,05$) перед проведеним оперативним втручанням та при фінальному огляді в пацієнтів I та II групи.

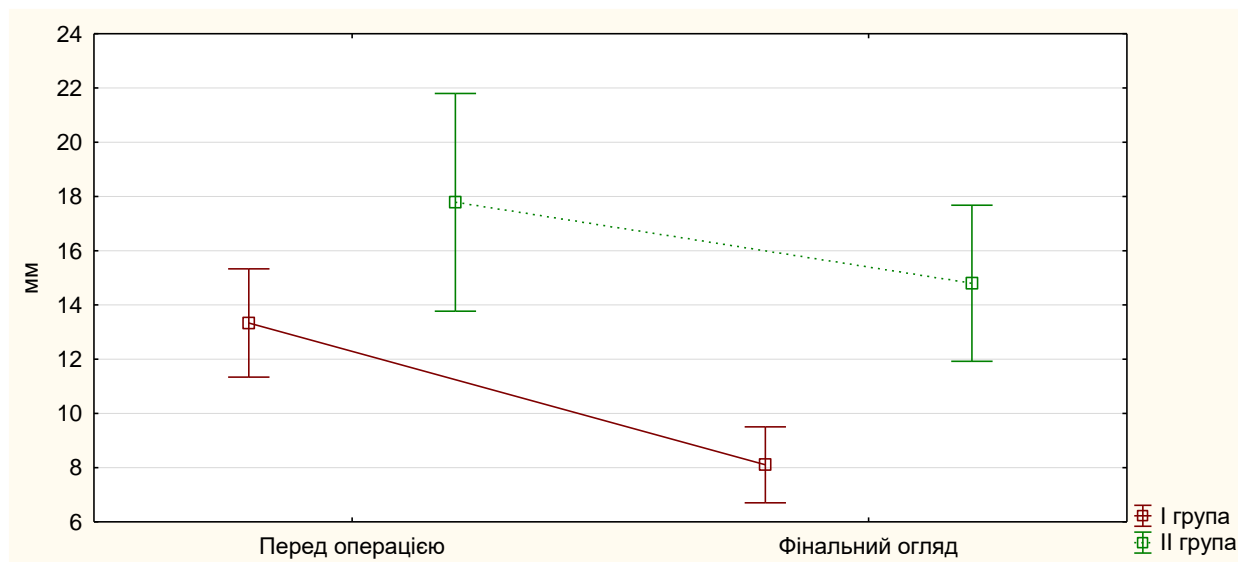


Рисунок 5.27 – Відстань між нижнім краєм акроміального відростка ключиці та верхнім краєм акроміального відростка лопатки (OLAC) в проекції Alexander у пацієнтів I та II групи перед проведеним оперативним втручанням та при фінальному огляді.

Було виявлено достовірну різницю відстані між нижнім краєм ключиці та дзьобоподібним відростком лопатки (CCD) при фінальному огляді у пацієнтів I та II групи, $8,1 \pm 2,9$ мм та $14,8 \pm 4,0$ мм ($p < 0,05$), та достовірну різницю між OLAC відстанню при фінальному огляді в пацієнтів I та II групи, $8,7 \pm 5,7$ мм і $2,3 \pm 6,1$ мм ($p < 0,05$), що відповідає наявності горизонтальної нестабільності в акроміально-ключичному суглобі в пацієнтів II групи.

Ультрасонографічне обстеження. Дослідження проводили 33 пацієнтам (80,5%) із застарілим вивихом АКК перед оперативним втручанням та під час фінального огляду, отримані результати наведені в табл. 5.15.

Таблиця 5.15 – Результати УСГД хворих із застарілим вивихом акроміального кінця ключиці

Характеристика	До хірургічного лікування			Фінальний огляд		
	групи		p-value	групи		p-value
	I	II		I	II	
Відстань між верхнім краєм акроміального відростку лопатки та верхнім краєм АКК з ушкодженого боку, мм	12,1±4,1	11,9±2,3	0,838	7,1±3,9	8,0±2,4	0,471
Відстань між верхнім краєм акроміального відростку лопатки та верхнім краєм АКК з протилежного боку, мм	6,0±1,3	5,5±1,4	0,305	6,0±1,3	5,4±1,3	0,208
Відстані між верхнім краєм акроміального відростку лопатки та верхнім краєм АКК з ушкодженого боку при виконанні провокаційного тесту «фортепіанної клавіші», мм	8,2±1,7	7,1±1,1	<0,05	5,2±3,3	5,2±1,5	0,941
Відстань між верхнім краєм акроміального відростку лопатки та верхнім краєм АКК з протилежного боку при виконанні провокаційного тесту «фортепіанної клавіші», мм	5,0±1,1	4,8±1,3	0,322	4,7±1,4	4,2±1,1	0,265
Відстань між дзьобоподібним відростком лопатки та нижнім краєм ключиці з ушкодженого боку, мм	26,9±4,8	22,3±5,8	<0,05	18,4±4,6	17,9±2,5	0,631
Відстань між дзьобоподібним відростком лопатки та нижнім краєм ключиці з неушкодженого та боку, мм	16,2±4,4	12,7±3,3	<0,05	15,9±4,2	14,4±2,9	0,207
Відстань від переднього краю акроміального відростка лопатки до переднього краю АКК з ушкодженого боку, мм	5,9±1,3	7,4±1,7	<0,05	5,4±1,6	6,2±0,8	0,091
Відстань від переднього краю акроміального відростка лопатки до переднього краю АКК з протилежного боку, мм	5,1±1,5	5,0±0,9	0,901	5,0±1,5	4,8±0,9	0,662
Відстань від переднього краю акроміального відростка лопатки до переднього краю АКК з ушкодженого боку при виконанні провокаційного тесту «Рахінос», мм	9,5±1,4	11,4±2,9	<0,05	8,4±2,4	8,5±0,7	0,623
Відстань від переднього краю акроміального відростка лопатки до переднього краю АКК з протилежного боку при виконанні провокаційного тесту «Рахінос», мм	6,8±1,6	7,1±0,9	0,456	6,8±1,7	6,4±1,4	0,461

Під час фінального огляду при визначенні вертикальної стабільності по відстані між верхнім краєм АКК та акроміального відростка лопатки, стабільний АКС суглоб був в 13 пацієнтів (31,7%) I групи та 7 пацієнтів (17,1%) II групи ($p=0,419$), нестабільний у 6 пацієнтів (14,6%) I групи та 6 пацієнтів (14,6%) II групи ($p=0,419$), при виконанні провокаційного тесту «фортепіанної клавіші» стабільний АКС суглоб був у 17 пацієнтів (41,5%) I групи та 10 пацієнтів II групи (24,4%), нестабільний у 2 пацієнтів (4,9%) I групи та 3 пацієнтів (7,3%) II групи ($p=0,352$), при вимірюванні дзьобоподібно-ключичної відстані стабільний АКС суглоб був у 15 пацієнтів (36,6%) I групи та 10 пацієнтів (24,4%) II групи, нестабільний суглоб був у 4 пацієнтів (9,8%) I групи та 6 пацієнтів (14,6%) II групи ($p=0,141$). При визначенні горизонтальної стабільності, вимірювали відстань від переднього краю акроміального відростка лопатки до переднього краю АКК, стабільним суглоб був у 18 пацієнтів (43,9%) I групи та 12 пацієнтів (29,3%) II групи, нестабільним у 1 пацієнта (2,4%) I та II групи ($p = 0,788$), при виконанні провокаційного тесту «Рахінос» стабільний суглоб був у 16 пацієнтів (39,0%) I групи та 6 пацієнтів (14,6%) II групи, нестабільний суглоб було виявлено в 3 пацієнтів (7,3%) I групи та 7 пацієнтів (17,1%) II групи ($p<0,05$). Аналізуючи дані УСГД, можна зробити висновок, що при дослідженні АКС в стандартних проекціях без використання провокаційних тестів, суглоб був достовірно стабільний у пацієнтів I та II групи, проте при використанні провокаційних тестів, достовірно нестабільним АКС був у пацієнтів II групи.

Функціональні результати. Аналіз функціональних результатів за шкалою Oxford Shoulder, Constant-Murley та Acromioclavicular Joint Instability Scoring System показав достовірно позитивну динаміку лікування пацієнтів в обох групах під час проведення фінального огляду (див. табл. 5.16 та рис. 5.28).

Таблиця 5.16 – Функціональні результати лікування пацієнтів із застарілим вивихом акроміального кінця ключиці

Функціональні шкали оцінки	I група	II група	p-value
Шкала Oxford Shoulder, перед операцією, бали	31,5±7,7	33,3±4,2	0,347
Шкала Oxford Shoulder, в кінці спостереження, бали	46 ± 2,6	46,1 ± 1,6	0,934
Шкала Constant-Murley, перед операцією, бали	68,9±12,4	69,7±14,5	0,863
Шкала Constant-Murley, в кінці спостереження, бали	94,2±7,7	96,5±3,9	0,291
Шкала Acromioclavicular Joint Instability Scoring System, перед операцією, бали	31,3±9,5	25,1±8,2	0,087
Шкала Acromioclavicular Joint Instability Scoring System, в кінці спостереження, бали	79,9±16,7	66,9±9,1	< 0,05

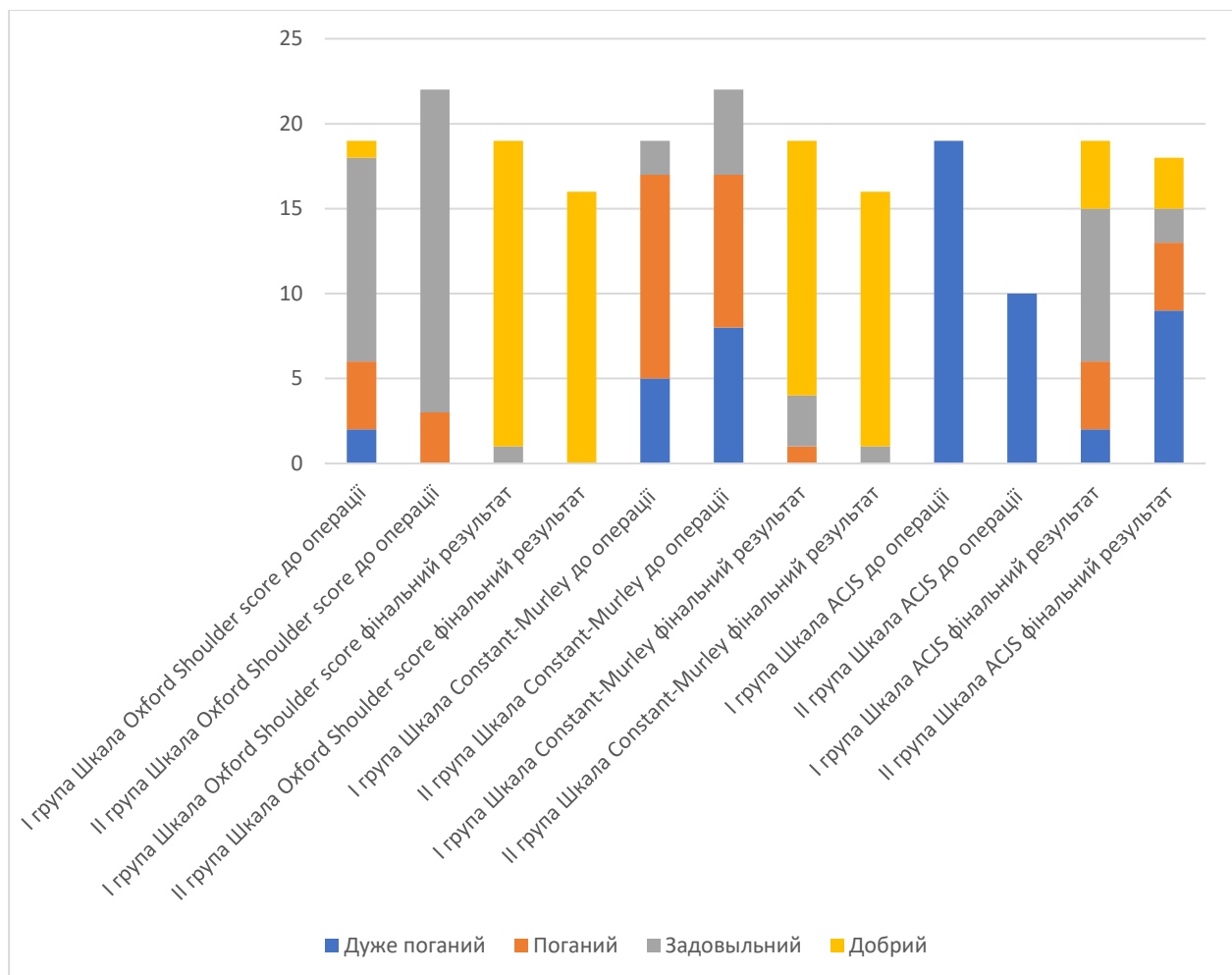


Рисунок 5.28 – Діаграма. Результат функціонального обстеження пацієнтів I та II групи з застарілим вивихом акроміального кінця ключиці.

Окремо досліджували функціональний результат лікування пацієнтів II групи із застарілим вивихом АКК в термін перед операцією з приводу видалення металевих фіксаторів та фінальний результат, який склав за шкалою Oxford Shoulder $35,9 \pm 3,8$ та $46,1 \pm 1,6$ балів ($p < 0,05$), за шкалою Constant-Murley $74,9 \pm 7,7$ та $96,5 \pm 3,4$ балів ($p < 0,05$), за шкалою Acromioclavicular Joint Instability Scoring System $67,2 \pm 9,7$ та $66,9 \pm 19,6$ балів ($p = 0,962$). В термін перед хірургічним лікуванням та перед видаленням металевих фіксаторів достовірної різниці за функціональними шкалами оцінки Oxford Shoulder ($p = 0,058$), Constant-Murley ($p = 0,962$) та Acromioclavicular Joint Instability Scoring System ($p = 0,962$) не було виявлено.

Серед пацієнтів I групи для відновлення вертикальної стабільності виконували аутотендопластику дзобоподібно-ключичних зв'язок у 19 пацієнтів (100,0%): у 17 пацієнтів (89,5%) використовували сухожильний аутотрансплантат *m. semitendinosus*, у 1 пацієнта (5,3%) сухожилок *m. gracilis*, у 1 пацієнта (5,3%) використовували сухожилок *m. palmaris longus*. Відновлення горизонтальної стабільності проводили в 13 пацієнтів (68,4%): у 8 пацієнтів (42,1%) використовували сухожильний аутотрансплантат *m. semitendinosus*, в 5 пацієнтів (26,3%) сухожилок *m. gracilis*. Аутотендопластика зв'язок АКС була доповнена серкляжем шовним матеріалом FiberTape Arthrex; враховуючи даний факт, проведено аналіз впливу наявності аутотендопластики зв'язок АКС на рентгенологічні та функціональні результати при фінальному огляді. Існує пряма слабка достовірна залежність ($r = 0,178$, $p = 0,466$, $r^2 = 0,032$) від наявності аутотендопластики капсульно-сухожильного апарату АКС до функціонального результату лікування пацієнтів I групи за шкалою ACJISS при фінальному огляді. Наявна пряма слабка достовірна залежність ($r = 0,221$, $p = 0,363$, $r^2 = 0,049$) між аутотендопластикою капсульно-сухожильного апарату АКС та вертикальною стабільністю суглоба пацієнтів I групи за даними рентгенологічного дослідження в проекції Zanca при фінальному огляді. Існує

прямий помірний достовірний зв'язок ($r=0,309$, $p=0,199$, $r^2=0,095$) між аутотендопластикою капсульно-зв'язкового апарату та горизонтальною стабільністю АКС пацієнтів I групи за даними рентгенологічного дослідження в рентгенологічній проекції Alexander при фінальному огляді. Таким чином, можна зробити висновок, що аутотендопластика зв'язок АКС впливає на горизонтальну та вертикальну стабільність суглоба, що покращує клініко-рентгенологічні результати лікування пацієнтів із застарілим вивихом АКК.

Відновлення вертикальної стабільності АКС в II групи було виконано 9 пацієнтам (40,9%): 3 пацієнтам (13,6%) виконували аутотендопластику дзьобоподібно-ключичних зв'язок сухожилком *m. semitendinosus*, 3 пацієнтам (13,6%) сухожилком *m. palmaris longus*, 1 пацієнту (4,5%) сухожилком *m. extensor indicis proprius*, 3 пацієнтами (13,6%) виконували рефіксацію дзьобоподібно-ключичних зв'язок. Відновлення горизонтальної стабільності шляхом аутотендопластики зв'язок АКС було виконано в 5 пацієнтів II групи: шов зв'язок акроміально-ключичного суглоба в 3 пацієнтів (13,6%), аутотендопластика фрагментом сухожилка *m. flexor carpi radialis* в 1 пацієнта (4,5%), сухожилком *m. semitendinosus* в 1 пацієнта (4,5%). Враховуючи проведення оперативного втручання без аутотендопластики капсульно-зв'язкового апарату АКС у 12 пацієнтів (54,5%) II групи, було проведено аналіз впливу наявності аутотендопластики зв'язок АКС на клініко-рентгенологічний результат лікування при фінальному спостереженні. За даними рис. 5.29, існує пряма помірна достовірність ($r=0,626$, $p=0,0125$, $r^2=0,392$) залежність між наявністю аутотендопластики капсульно-зв'язкового апарату АКС та функціональним результатом за шкалою ACJISS. Виявлено пряму помірну залежність наявності вертикальної стабільності ($r=0,478$, $p=0,027$, $r^2=0,228$) при рентгенологічному обстеженні в проекції Zanca та горизонтальній стабільності ($r=0,541$, $p=0,009$, $r^2=0,292$) під час фінального огляду. Таким чином, цей факт дає нам можливість стверджувати, що аутотендопластика зв'язкового апарату АКС є важливою

складовою до анатомічного відновлення, що в свою чергу запобігає розвитку горизонтальної та вертикальної нестабільності акроміально-ключичного суглоба.

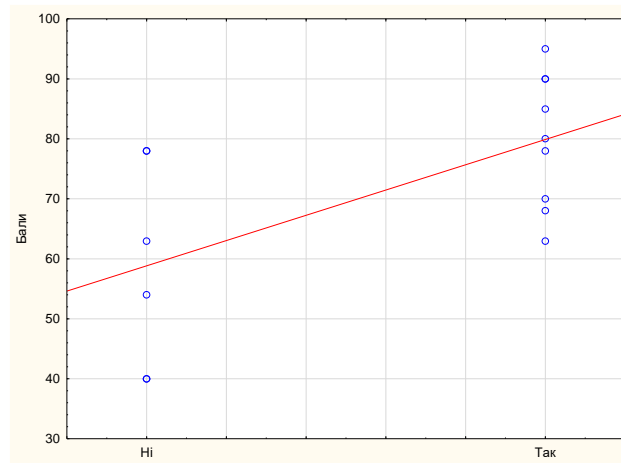


Рисунок 5.29 – Залежність фінального функціонального результату лікування пацієнтів II групи за школою ACJISS від наявності аутотендопластики капсульно-сухожильного апарату акроміально-ключичного суглоба.

Супутні пошкодження плечового суглоба. Аналіз супутніх пошкоджень ПС, які були виявлені в пацієнтів I та II групи із застарілим вивихом акроміального кінця ключиці наведені в табл. 5.17.

Таблиця 5.17 – Характеристика супутніх пошкоджень плечового суглоба в пацієнтів I групи із гострим вивихом акроміального кінця ключиці

Характеристика супутніх ушкоджень	I група (n=19)
Пошкодження суглобової губи лопатки по типу SLAP I	6
Пошкодження суглобової губи лопатки по типу SLAP II	6
Часткове пошкодження сухожилка надостьового м'яза по типу PASTA	2
Пошкодження сухожилка надостьового м'яза	2
Теносиновіт сухожилка довгої голівки двоголового м'яза плеча	12
Пошкодження зв'язок, що утримують сухожилок довгої голівки двоголового м'яза плеча (Pulley lesion)	3
Всього	31

У пацієнтів I групи були виявлені наступні супутні пошкодження: 6 пацієнтам (31,6%) з пошкодженням суглобової губи лопатки по типу SLAP I було виконано холодноплазменну абляцію зони пошкодження суглобової губи лопатки, 3 пацієнтам (15,8%) з пошкодженням суглобової губи лопатки по типу SLAP II було виконано рефіксацію суглобової губи лопатки за допомогою анкерів, 2 пацієнтам (10,5%) з частковим пошкодженням сухожилка надостьового м'яза по типу PASTA було виконано холодноплазменну абляцію зони пошкодження сухожилка надостьового м'яза, 2 пацієнтам (10,5%) з пошкодженням сухожилка надостьового м'яза виконано шов пошкодженого сухожилка за допомогою анкерів, 12 пацієнтам (63,2%) з теносиновітом сухожилка довгої голівки двоголового м'яза плеча було виконано холодноплазменну абляцію зони запалення сухожилка, в 3 пацієнтів (15,8%) з пошкодженням зв'язок, що утримують сухожилок довгої голівки двоголового м'яза плеча (Pulley lesion) було виконано тенодез сухожилка довгої голівки двоголового м'яза плеча за допомогою анкерів. Пацієнтам II групи із застарілим вивихом АКК артроскопія плечового суглоба не проводилась. Таким чином в I групі на кожного пацієнта припадало по 1,6 супутніх пошкоджень плечового суглоба. Процедуру Mumford (резекція суглобової поверхні акроміально-ключичного суглоба) було проведено в 2 пацієнтів I групи та 3 пацієнтів II групи.

5.5. Післяопераційне відновне лікування хворих із вивихом акроміального кінця ключиці

Метою даного підрозділу було визначити та проаналізувати результати лікування пацієнтів з гострим та застарілим вивихом АКК I та II групи, які пройшли курс післяопераційного відновного лікування за стандартним протоколом для пацієнтів з пошкодженням АКС [33, 130].

Протягом останніх років вимоги до реабілітації хворих, яким було проведено реконструктивно-відновне хірургічне лікування з приводу вивиху АКК неодноразово змінювались. Насамперед це пов'язано з переходом від масивних відкритих хірургічних втручань, які потребували довгострокової іммобілізації до малоінвазивних із застосуванням артроскопічної техніки. Відповідно до основних методологічних положень було проведено комплекс процедур для пацієнтів I та II групи, метою якого було відновлення амплітуди рухів, збільшення сили м'язів, повернення до повноцінної фізичної активності, і який відбувався в три етапи: іммобілізаційний (0-5 тиждень), функціональний (6-12 тиждень), тренувальний (>12 тижнів). Відновні заходи у пацієнтів цих груп принципово відрізняються періодами та термінами їх проведення. Обов'язковим є дотримання етапності в досягненні активної елевації верхньої кінцівки в післяопераційному періоді. Іммобілізаційний період включав в себе фіксацію прооперованої верхньої кінцівки в м'якій пов'язці Дезо протягом 5 тижнів. Дозволяли рухи в пальцях кисті і кистьовому суглобі, з 2 тижня після операції активні рухи в ліктьовому суглобі в положенні пацієнта лежачі – 2-3 цикли (розгинання та згинання) на добу з метою профілактики контрактури в кистьовому та ліктьовому суглобах. Рухи в плечовому суглобі були заборонені. Функціональний період включав в себе зняття іммобілізаційної пов'язки і тривав до повного відновлення обсягу рухів верхньої кінцівки. Застосовували пасивні та активні рухи в плечовому суглобі, використовували силові, переважно блочні тренажери. Тренувальний період продовжували терапевтичними вправами, направленими на збільшення м'язової сили динамічних стабілізаторів АКС (передньої порції дельтоподібного та передньої порції трапецієвидного м'язів).

Проведено аналіз реабілітаційного лікування 121 пацієнта (89,6%): 38 пацієнтів (28,1%) I групи та 83 пацієнта (61,5%) II групи з гострим та хронічним вивихом АКК (табл. 5.18), які були розподілені за такими критеріями:

- Проходили відновне лікування (заняття з лікарем фізичної та реабілітаційної медицини амбулаторно або у відділенні реабілітації) за стандартною методикою відповідно до запропонованого протоколу лікування – «стандартний пакет»;
- Проходили відновне лікування з наданими рекомендаціями самостійно за стандартною методикою відповідно до запропонованого протоколу реабілітації – «самостійна робота»;
- Не проходили відновне лікування за стандартною методикою відповідно до запропонованого протоколу, в післяопераційному періоді іммобілізація верхньої кінцівки не проводилась – «без відновного лікування».

Результати лікування оцінювали на контрольних оглядах через 7, 12, 24 та 48 тижнів після проведеного оперативного лікування; у пацієнтів із застарілим вивихом оцінки функції додатково проводились до оперативного втручання за шкалою Constant-Murley Score. Статистичну обробку даних проводили із застосуванням однофакторного дисперсійного аналізу та із застосуванням критерію достовірно значущої різниці за Тьюки (Tukey). Обробку даних проводили з використанням програмного забезпечення Microsoft Office 365 та програми Statistica 12.0.

Таблиця 5.18 – Розподіл пацієнтів по групам в залежності від проведеного реабілітаційного лікування

Вид реабілітації	І група				ІІ група			
	гострі вивихи		застарілі вивихи		гострі вивихи		застарілі вивихи	
	абс.	%	абс.	%	абс.	%	абс.	%
«Стандартний пакет»	11	9,1	6	5,0	29	24,0	12	9,9
«Самостійна робота»	9	7,4	3	2,5	17	14,0	8	6,5
«Без відновного лікування»	6	5,0	3	2,5	15	12,4	2	1,7
Всього:	26	21,5	12	10,0	61	50,4	22	18,1

Як видно з табл. 5.18, більшість пацієнтів проходили відновне лікування за «стандартним пакетом». Найменше було в групі «Без відновного лікування», оскільки це ті пацієнти, які нехтували післяопераційними рекомендаціями з відновлення функції верхньої кінцівки та не виконували іммобілізацію в післяопераційному періоді.

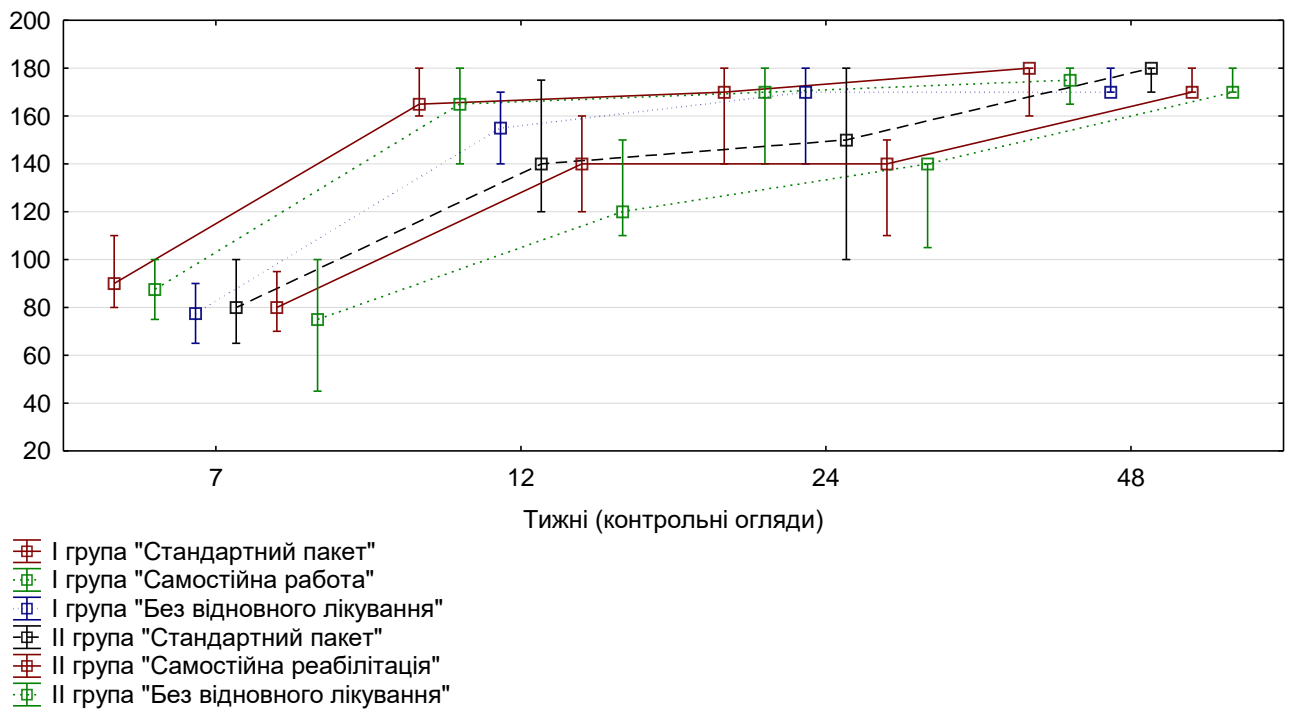


Рис. 5.30. Діаграма. Порівняльний аналіз кінематики елевації верхньої кінцівки залежно від застосованого відновного лікування під час контрольних оглядів на 7, 12, 24 та 48 тижні у пацієнтів з гострим вивихом акроміального кінця ключиці

Аналізуючи дані діаграми пацієнтів I та II групи з гострим вивихом АКК (рис. 5.30), можна зазначити, що елевація верхньої кінцівки у пацієнтів I групи, які проходили лікування за програмою «Стандартний пакет» та «Самостійна робота» достовірно збільшувалась на кожному контрольному огляді та досягла свого максимуму $174,1^{\circ} \pm 6,3^{\circ}$ та $173,5^{\circ} \pm 5,8^{\circ}$ через 48 тижнів. Пацієнти I групи, які були в групі «Без відновного лікування» мали достовірно нижчі результати на контрольних оглядах. Але на кінцевому огляді через 48 тижнів всі пацієнти I групи мали достовірно однакові результати кінематики відведення верхньої

кінцівки. В пацієнтів II групи через 12 та 24 тижні результати елевації верхньої кінцівки достовірно відрізнялись від пацієнтів I групи за рахунок наявності металлофіксаторів, які фіксували вивих АКК ($p < 0,05$). Результати елевації верхньої кінцівки через 24 тижні в II групі при програмі «Стандартний пакет» достовірно відрізнялись від результатів за програмами «Самостійна робота» та «Без відновного лікування», за рахунок того, що більшість пацієнтів не видалили металеві фіксатори, які фіксували вивих АКК.

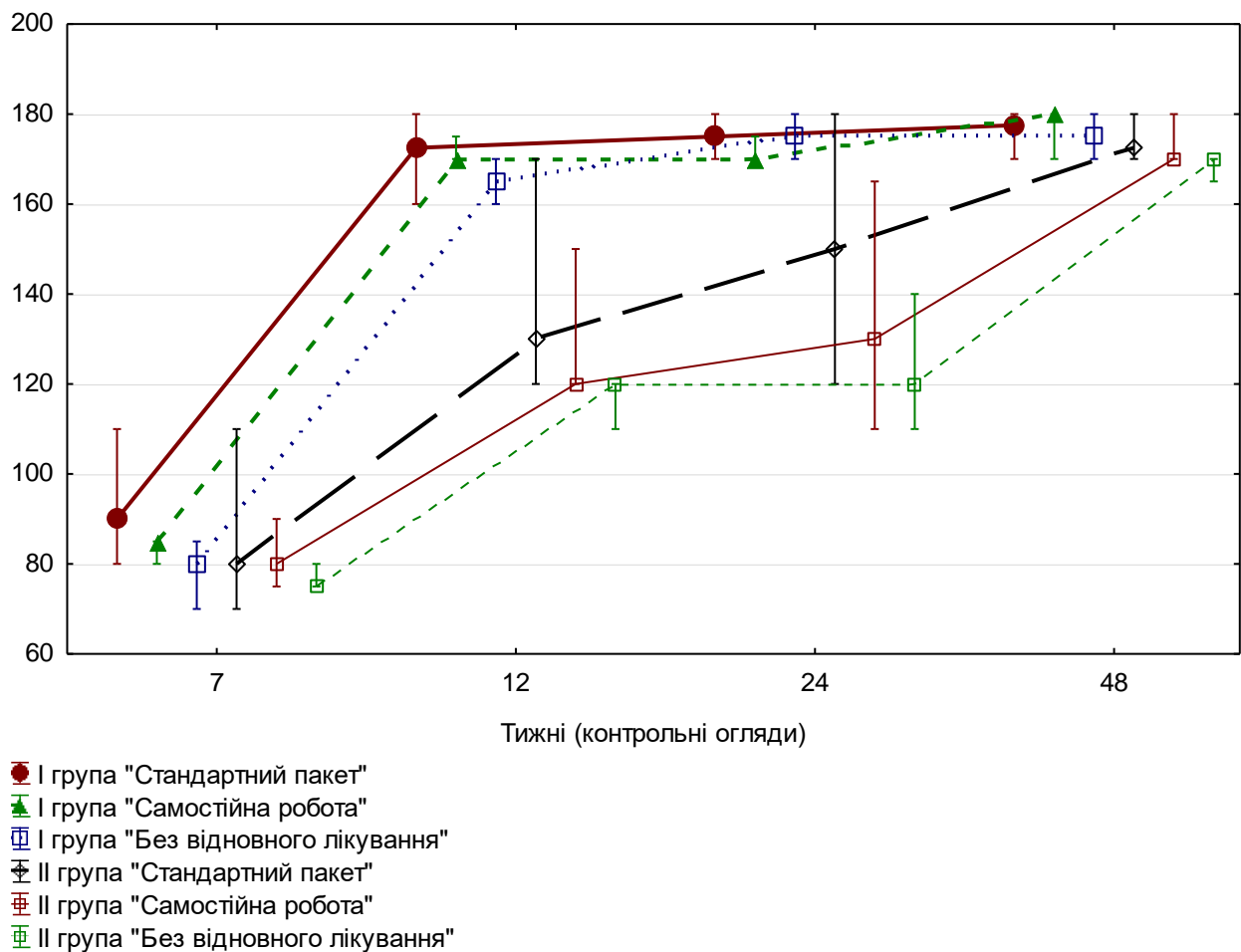


Рис. 5.31. Діаграма. Порівняльний аналіз кінематики елевації верхньої кінцівки залежно від застосування відновного лікування під час контрольних оглядів на 7, 12, 24 та 48 тижні у пацієнтів із застарілим вивихом акроміального кінця ключиці.

Аналізуючи дані діаграми пацієнтів I та II групи з застарілим вивихом АКК (рис. 5.31), можна зазначити, що елевація верхньої кінцівки у пацієнтів

I групи, які проходили реабілітаційне лікування за програмою «Стандартний пакет» та «Самостійна робота» достовірно збільшувалась на кожному контрольному огляді та досягла свого максимуму $176,6^{\circ} \pm 4,1^{\circ}$ та $176,6^{\circ} \pm 5,8^{\circ}$ через 48 тижнів. Пацієнти I групи, які були в групі «Без відновного лікування» мали достовірно нижчі результати елевації верхньої кінцівки на контрольних оглядах в порівнянні з тими пацієнтами, що дотримувались реабілітаційних протоколів. Але на кінцевому огляді через 48 тижнів всі пацієнти I групи мали достовірно однакові результати кінематики відведення верхньої кінцівки. В пацієнтів II групи через 12 та 24 тижні результати елевації верхньої кінцівки достовірно відрізнялись від пацієнтів I групи та від результатів кінцевого огляду через 48 тижнів за рахунок наявності металлофіксаторів, які фіксували вивих АКК ($p < 0,05$). Результати елевації верхньої кінцівки через 24 тижні в II групі при виконанні програми реабілітації «Стандартний пакет» достовірно відрізнялись від результатів за програмами «Самостійна робота» та «Без відновного лікування», за рахунок того, що більшість пацієнтів видалили металлофіксатори (пластина та гвинти), які фіксували вивих АКК.

Причинами таких низьких показників елевації верхньої кінцівки у пацієнтів II групи з гострими та хронічними вивихами АКК через 12 та 24 тижнів були: наявність ротаційної та привідної контрактури ПС в післяопераційному періоді на період фіксації АКК спеціалізованою пластиною та гвинтами.

Отже, відновне лікування із застосуванням терапевтичних вправ, механотерапії, які увійшли в «Стандартний пакет» для відновлення пацієнтів з гострим та хронічним вивихом АКК, яким виконували відкрите або артроскопічно асистоване усунення вивиху АКК є ефективною, сприяє покращенню результатів відновлення, дозволяє хворим швидше відновитись та повернутись до повсякденного життя.

5.6. Аналіз причин незадовільних результатів хірургічного лікування, помилок і ускладнень в лікуванні гострих та застарілих вивихів акроміального кінця ключиці, шляхи їх запобігання та вирішення

Надання хірургічної допомоги пацієнтам із гострими і застарілими пошкодженнями АКС характеризується, з одного боку, наявністю додаткових поліструктурних ушкоджень ПС, з іншого – відсутністю єдиної хірургічної тактики в лікуванні, достатньо високим рівнем діагностично-лікувальних помилок на всіх етапах надання медичної допомоги. Тому проблема хірургічного лікування пацієнтів із вивихом АКК залишається актуальною на сьогоднішній день і потребує уточнення показань до лікування, термінів і методів хірургічного лікування.

Аналіз медичної документації (виписки з медичних закладів, протоколи оперативних втручань) щодо амбулаторного, стаціонарного та післяопераційного відновного лікування, яке проводилось хворим до надходження на стаціонарне лікування у відділення ДУ «ІТО НАМН України», було здійснено серед 135 пацієнтів. Діагностично-лікувальні помилки та ускладнення в лікуванні пацієнтів із гострим та застарілим вивихом АКК виявлено у 94 пацієнтів (69,6%) (всього 198 помилок), здійснено наступний їх розподіл: діагностичні (79,8%), тактичні (11,1%) та лікувальні (9,1%) (табл. 5.19).

Таблиця 5.19 – Типи помилок, що призвели до ускладнень при лікуванні хворих із вивихом акроміального кінця ключиці

Тип помилок	Абс.	%
Діагностичні	158	79,8
Тактичні	22	11,1
Лікувальні	18	9,1

Серед діагностичних помилок мала місце відсутність чіткого алгоритму діагностики, нехтування додатковими інструментальними методами обстеження, такими як УЗД, МРТ та КТ, що змінювало тактику та стратегію лікування.

Виконання рентгенографічного обстеження акроміально-ключичного суглоба в одній проекції. При первинному зверненні пацієнтів із гострим вивихом АКК у 94 пацієнтів (69,6%) рентгенографію було виконано тільки в прямій проекції. Слід зазначити, що при виконанні додаткового рентгенологічного обстеження ступінь вивиху АКК було змінено в 3 пацієнтів (2,2%) з II та III на IV ступінь, в 7 пацієнтів (5,2%) з II на III ступінь, та в 12 пацієнтів (8,9%) з III на V ступінь за класифікацією Rockwood. Таким чином виконання рентгенографії АКК в проекції Zanca та проекції для визначення горизонтальної стабільності (Alexander) є обов'язковим при первинному огляді хворого.

Встановлення ступеня вивиху акроміального кінця ключиці. Зі всього масиву хворих з гострим вивихом АКК 24 пацієнти (17,8%) взагалі не звертались за медичною допомогою в гострий період після травми, що було пов'язано із відносною легкістю травми (забій або садна ділянки надпліччя), недооцінкою ступеня важкості пошкодження з боку самого хворого. Як правило, внаслідок закритої травми виникає набряк, гематома в комплексі симптомів забою, ПС не втрачає своєї функції і зберігає рухову функцію. Під час первинної консультації пацієнтів, які проходили стаціонарне лікування в умовах ДУ «ІТО НАМНУ» з гострим та застарілим вивихом АКК, ступінь ушкодження на попередніх етапах обстеження була встановлена за наступним розподілом: 28 хворих (20,7%) з вивихом АКК за класифікацією Tossy, 43 хворих (31,9%) за класифікацією Rockwood, без встановлення ступеня ушкодження було 64 хворих (47,4%). Після проведення комплексу клініко-інструментального обстеження хворі були розподілені за класифікацією Rockwood: III ступінь – 36 хворих (26,7%), IV ступінь – 4 хворих (2,9%), V ступінь – 54 хворих (40,0%), застарілі вивихи –

41 хворий (30,4%). Найбільш популярною та вживаною класифікацією вивихів АКК на теперішній час є розроблена в 1984 р. класифікація Rockwood, яка включає в себе 6 типів ушкодження акроміально-ключичного суглоба і базується на визначенні дзьобоподібно-ключичної відстані при виконанні двобічної стандартної рентгенографії АКК в передньо-задній проекції або проекції Zanca. Вертикальне зміщення ключиці завжди було вирішальним у виборі тактики лікування вивихів АКК, однак наявність горизонтальної нестабільності в післяопераційному періоді призводить до незадовільних клінічних та функціональних результатів хірургічного лікування навіть після ефективного лікування вертикальної нестабільності. Широкомасштабне впровадження в повсякденну клінічну практику високотехнологічних методів інструментального обстеження хворих потребує редагування або розробки нової класифікації вивихів АКК, яка б спростила вибір тактики лікування хворого.

Серед **тактичних помилок** виділили наступні: невірне розташування металофіксаторів, невірний вибір розміру висоти гачка спеціалізованої пластини, використання фіксаторів, які повністю обмежують рухи в АКК, вибір неоптимальної довжини гвинтів, черезсуглобове проведення металофіксаторів.

Невірне розташування металофіксаторів. В 6 пацієнтів (4,4%) I групи спостерігали невірне розташування металофіксаторів: 2 пацієнта (1,5%) з латеральним розташуванням на ключиці (рис. 5.32), 3 пацієнта (2,2%) з медіальним та 1 пацієнт (0,7%) з латеральним розташуванням на дзьобоподібному відростку лопатки. Невірний вибір місця проведення кісткових каналів може призвести до перелому дзьобоподібного відростка лопатки або ключиці, що в подальшому призводить до складних реконструктивно-відновних операцій із заміною метода фіксації. В нашому дослідженні в 3 пацієнтів (2,2%) невірне розташування металофіксаторів призвело до рецидиву вивиху АКК. В одного пацієнта невірне розташування металофіксаторів було виявлено інтраопераційно (при виконанні ЕОП контролю), було виконано демонтаж

конструкції та перепроведення кісткових каналів з подальшим встановленням конструкції у більш вигідному положенні (інтраопераційно підтверджено рентгенологічним шляхом) (рис. 5.32).

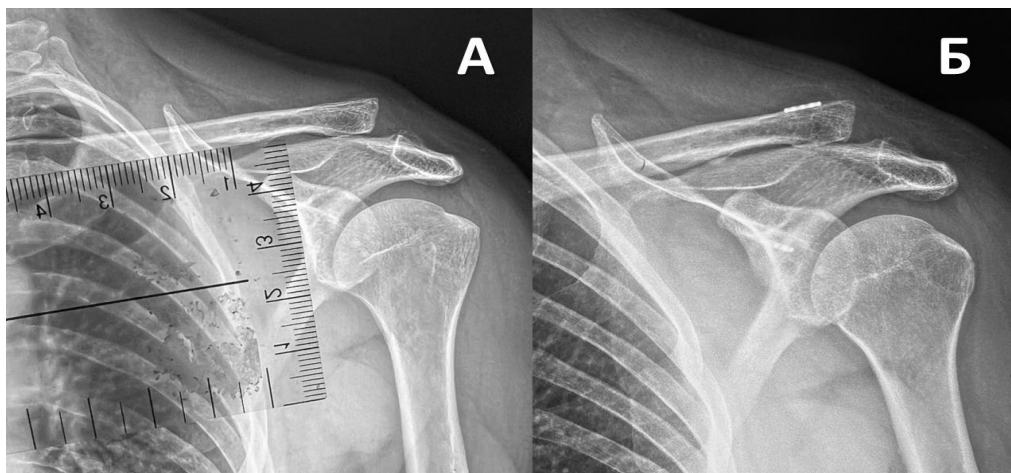


Рисунок 5.32 – Рентгенографія акроміально-ключичного суглоба в проекції Zanca: А – до оперативного лікування, Б – після оперативного лікування.

У 4 пацієнтів II групи (2,9%) металофіксатор (Hook-пластина) розташовувалась до переду, що в свою чергу призвело до проведення гачка пластини через АКС (рис. 5.33). Основними скаргами пацієнтів були різкий біль в проекції АКС під час елевації та згинання верхньої кінцівки в ПС та обмеження рухів (відведення $20-70^\circ$, згинання $30^\circ-90^\circ$). Середній термін звернення після попереднього оперативного втручання склав $78 \pm 24,3$ днів. Діагноз був підтверджений рентгенографічно та після виконання КТ. Враховуючі ранній період для видалення металофіксаторів, у 3 пацієнтів (2,2%) було виконано видалення фіксатора та встановлення його в вірному положенні, позитивною ознакою було проведення гвинтів в пластині через акроміальний кінець ключиці, гачок пластини проведений позаду від АКС, інтраопераційно було досягнуто повний об'єм рухів в ПС та виконано ЕОП в проекції Zanca і аксіальній проекції для контролю розташування пластини, один пацієнт відмовився від оперативного лікування та видалив металофіксатори в термін 4 місяця після проведеного оперативного втручання.

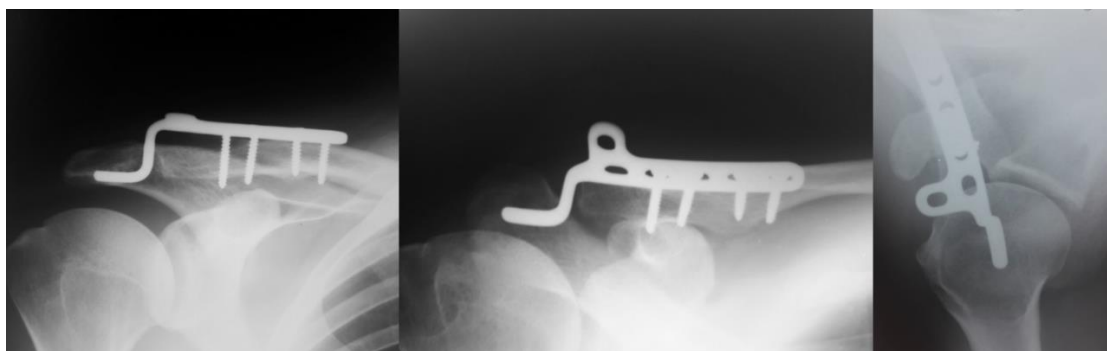


Рисунок 5.33 – Рентгенографія акроміально-ключичного суглоба (пряма проекція, проекція 30 градусів та аксіальна проекція) – невірне розташування Ноок-пластини в акроміально-ключичному суглобі.

Невірний вибір розміру висоти гачка спеціалізованої пластини. В дослідженні у 2 пацієнтів (1,5%) було встановлено пластини Ноок з розміром висоти гачка 18 мм та на контрольній рентгенографії зберігався підвивих в АКС, який відповідав III ступеню вивиху за класифікацією Rockwood (рис. 5.34), що в свою чергу потребувало проведення повторного оперативного втручання по заміні Ноок пластини з висотою гачка адекватного розміру з метою повного усунення вивиху АКК та максимального зближення зв'язок АКС та дзьобоподібно-ключичних зв'язок. Згідно даних оригінального виробника (DePuy Synthes), Ноок пластини мають 3 різних типи розміру висоти гачка – 12, 15 та 18 мм для кожного індивідуального пацієнта. В дослідженнях El Maraghy та ін. висоту гачка пластини 12 мм використовували тільки для жінок для запобігання синдрому субакроміального конфлікту, однак з використанням фіксатора даного розміру гачка збільшується вірогідність розвитку остеолізу та пролежня акроміального відростка лопатки. Висота гачка 18 мм рекомендована для пацієнтів, зріст яких сягає більше 180 см [79].

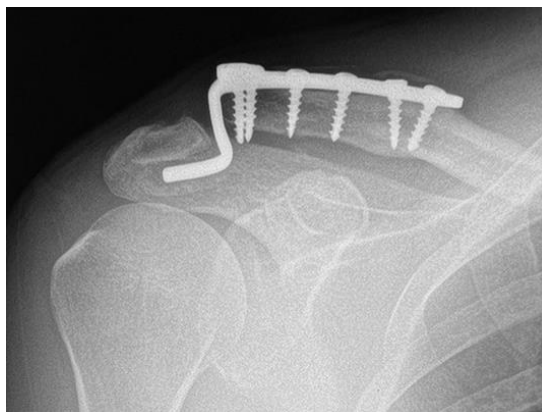


Рисунок 5.34 – Рентгенограма пацієнта, якому було обрано невірний розмір висоти гачка спеціалізованої пластини.

Використання фіксаторів, які повністю обмежують рухи в акроміально-ключичному суглобі. В одного пацієнта (0,7%) було виконано фіксацію вивиху АКК металоконструкцією, яка повністю обмежувала рухи в АКС, що призвело до вираженого больового синдрому, порушення плече-лопаткового ритму та незадовільних результатів лікування. Використання фіксаторів даного типу вимагає іммобілізації прооперованої верхньої кінцівки на весь термін фіксації вивиху, оскільки в нормі акроміально-ключичний суглоб достатньо рухливий – ковзання і ротація навкруги вертикальної, передньо-задньої та горизонтальної вісі. Вирішенням даної проблеми було видалення метало фіксаторів (рис. 5.35).

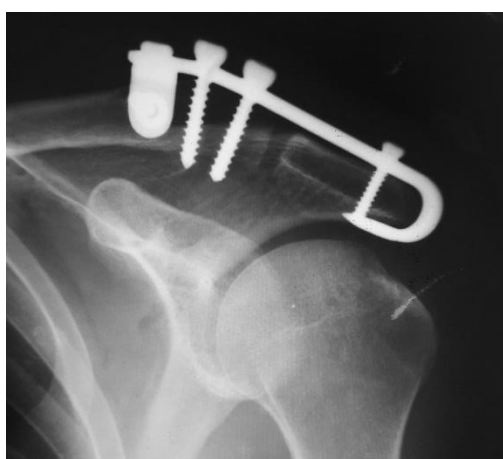


Рисунок 5.35 – Рентгенограма пацієнта, якому було видалено фіксатор, що повністю обмежує рухи в акроміально-ключичному суглобі.

Вибір неоптимальної довжини гвинтів. Згідно анатомічних досліджень Ian J. Galley та ін., середня товщина ключиці в латеральній третині складає 10,4 мм (6,4 – 15,4 мм) [49]. У 7 пацієнтів (5,2%) гвинти пластини були встановлені більшої довжини, що призводило до контакту гвинта з м'якими тканинами та дзьобоподібним відростком лопатки (рис. 5.36). Як наслідок, спостерігались больовий синдром, патологічні звукові феномени та дефект кісткової тканини по верхньому краю дзьобоподібного відростка лопатки. Видалення металофіксаторів приводило до зникнення вищезгаданих симптомів. При плануванні оперативного лікування, враховуючи товщину пластини 4 мм, максимальна довжина гвинтів має бути 18 мм.

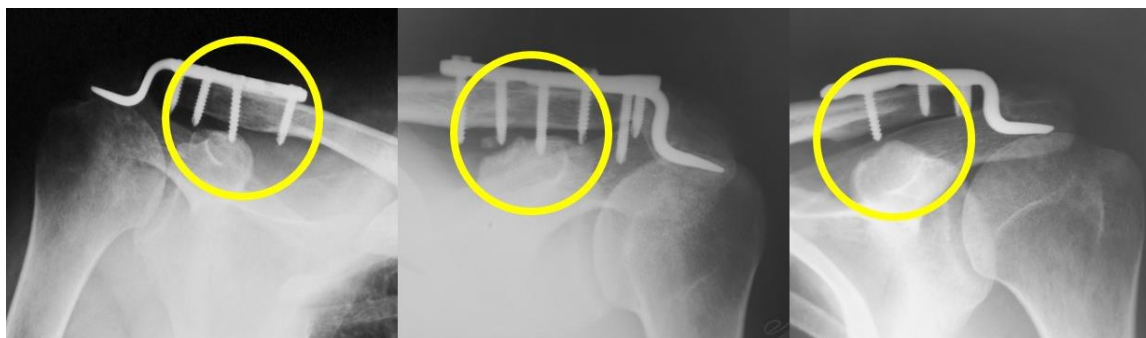


Рисунок 5.36 – Рентгенограма пацієнтів, яким було обрано невірний розмір довжини гвинтів.

Черезсуглобове проведення металофіксаторів. У 2 пацієнтів (1,5%) для усунення вивиху АКК була застосована методика черезсуглобової фіксації, після видалення металофіксаторів настав рецидив вивиху. Інтраопераційно встановлено тотальне пошкодження суглобового хряща АКС IV ступеня за класифікацією Kellgren-Lawrence (рис. 5.37), що потребувало проведення процедури Mumford для усунення больового синдрому в післяопераційному періоді.

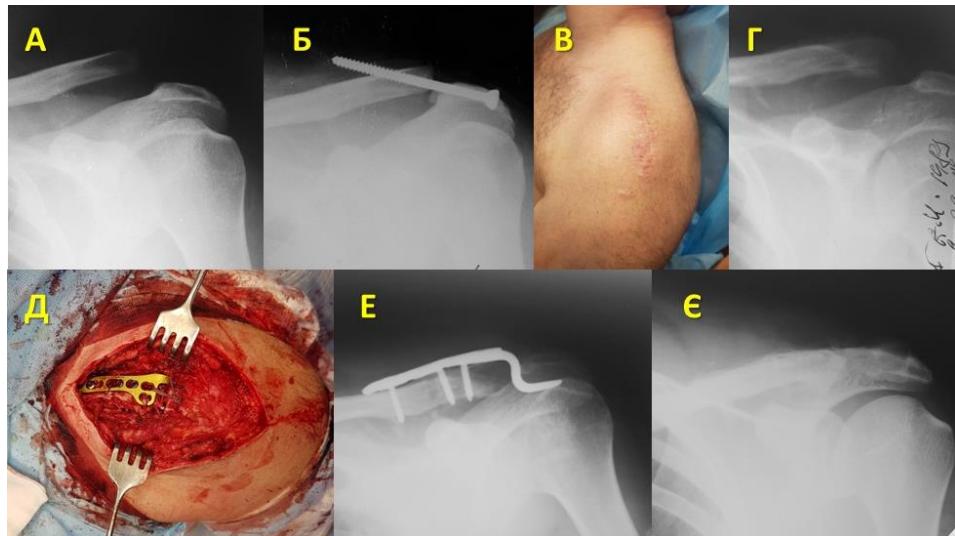


Рисунок 5.37 – Пацієнт № і/х 562258: А) гострий вивих акроміального кінця лівої ключиці V ступінь за Rockwood; Б) черезсуглобове проведення металофіксатора; В) післяопераційний рубець, пошкодження місця інсерції передньої порції дельтоподібного м'яза; Г) рецидив вивиху АКК після видалення металофіксаторів; Д) відкрите вправлення вивиху АКК з фіксацією спеціалізованою пластиною та аутотендопластиком зв'язок АКС; Е) рентгенограма після проведеного оперативного втручання; Є) віддалений результат лікування.

Серед лікувальних (післяопераційних) помилок та ускладнень виділили наступні: міграція фіксаторів, термін видалення металофіксаторів, термін іммобілізації верхньої кінцівки в післяопераційному періоді, інфекційні ускладнення, остеоліз дистального кінця ключиці, перелом ключиці.

Міграція фіксаторів. Міграцію металофіксаторів (спиця Кіршнера) спостерігали в 2 пацієнтів (1,5%), яким на попередніх етапах лікування було проведено відкрите вправлення вивиху АКК та фіксацію спицями Кіршнера із залізним дротом за методикою Вебер (рис. 5.38).

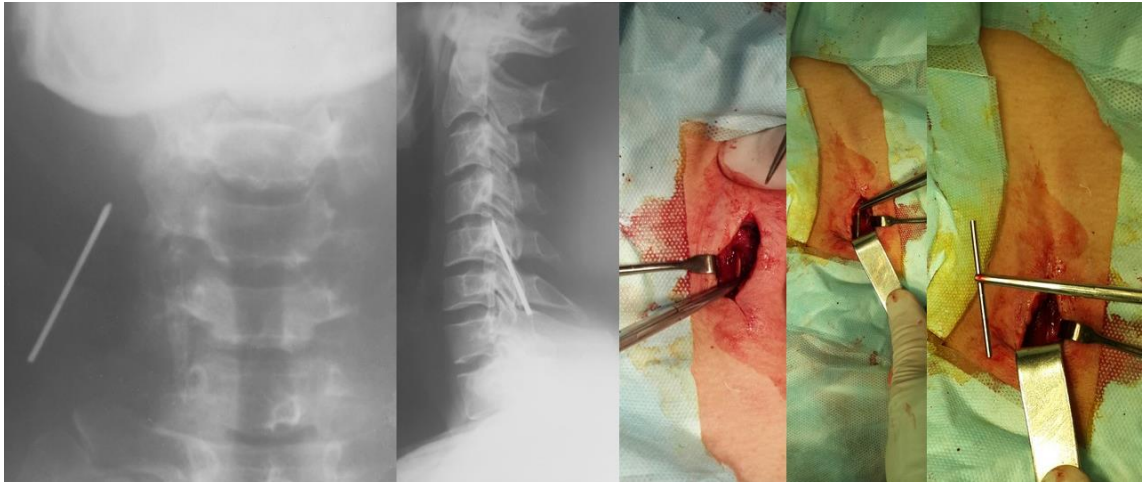


Рисунок 5.38 – Рентгенограма пацієнта з міграцією металофіксатора та етапи оперативного втручання по видаленню спиці Кіршнера.

Термін видалення металофіксаторів. При пізньому видаленні металофіксаторів у 3 хворих (2,2%) через 6, 12 та 14 місяців після оперативного втручання під час контрольного огляду та виконання контрольної рентгенографії ми спостерігали пролежень та дефект акроміального відростка лопатки – клінічна картина в даних хворих демонструвала обмеження функції верхньої кінцівки (відведення - до 90° , згинання - до 110°), різкий біль при фізичному навантаженні, хрускіт в ділянці ПС та відчуття чужорідного тіла. Хворі впродовж всього терміну займались спортом та тяжкою фізичною працею. Після видалення Ноок-пластини на контрольних рентгенограмах визначався вивих АКК доверху від 50% до 80%. Хворі скаржились на більшу втомлюваність прооперованої кінцівки та біль в ділянці надпліччя при фізичному навантаженні та елевації верхньої кінцівки більше 90 градусів в післяопераційному періоді, але від подальшого реконструктивно-відновлювального лікування відмовились. Зі збільшенням популяризації використання Ноок-пластин стали з'являтися публікації, де висвітлюється ускладнення у вигляді дефекту або перелому акроміального відростка лопатки. Suk Kang та ін. спостерігали два випадки перелому акроміального відростку лопатки – в одному випадку було видалено металофіксатор з акроміально-ключичного суглоба та проведено консервативне

лікування перелому акроміону, через 15 місяців було обмеження функції плечового суглоба (140° відведення верхньої кінцівки та 20° зовнішньої ротації). В другому випадку перелом акроміального виростка лопатки було діагностовано через 7 тижнів після фіксації Ноок-пластиною, що потребувало відкритої репозиції і металоостеосинтезу, через 6 місяців елевація верхньої кінцівки була 150° , зовнішня ротація 45° [111].

Термін іммобілізації верхньої кінцівки в післяопераційному періоді. У 2 пацієнтів (1,5%) при фіксації динамічним типом фіксації, які звернулись за консультацією зі скаргами на незадовільний результат лікування, спостерігали вертикальну та горизонтальну нестабільність в АКС. В рекомендаціях після проведеного оперативного лікування не було рекомендовано іммобілізації верхньої кінцівки і обмеження активних рухів. В офіційній рекомендації до фіксатора AC Repair DogBone Button іммобілізація верхньої кінцівки рекомендована впродовж 6 тижнів після оперативного лікування, при використанні системи MINAR®, Karl Storz іммобілізація верхньої кінцівки рекомендовано впродовж 4 тижнів [22]. В дослідженні Sana G. Cheema іммобілізація верхньої кінцівки після реконструктивних втручань на АКС була рекомендована в 18 дослідженнях (86%), термін іммобілізації був від 3 до 8 тижнів, в 8 (44%) дослідженнях протокол рекомендував іммобілізацію протягом 6 тижнів [29]. Тому, на нашу думку, іммобілізація є обов'язковим етапом післяопераційної реабілітації пацієнтів, яким проведено реконструктивне втручання на АКС.

Інфекційні ускладнення. В одного пацієнта (0,7%) I групи із застарілим вивихом АКС спостерігали інфекцію ділянки хірургічного втручання, проводилось консервативне лікування та короткий курс антибіотикотерапії. У 3 пацієнтів II групи (1 гострий, 2 застарілі вивихи) спостерігали інфекцію ділянки хірургічного втручання, що потребувало видалення металевих фіксаторів.

Остеоліз дистального кінця ключиці. В одного пацієнта (0,7%) діагностували посттравматичний остеоліз дистального кінця ключиці після

видалення металофіксатора та вторинне зміщення АКК через 6 років після виконаного оперативного втручання. Основними скаргами пацієнта були: неможливість займатися спортом, фізично навантажувати верхню кінцівку, косметичне незадоволення, яке проявлялось у вигляді зміщення АКК доверху та до заду, що визивало також больові відчуття, нестабільність в ділянці АКС. Після обстеження хворого (комп'ютерна томографія, ультразвукове дослідження та МРТ АКС) було виконано оперативне втручання – артроскопія плечового суглоба, дебрідмент, закрите вправлення АКК, фіксація системою DogBone Arthrex та аутотендопластика акроміально-ключичних та дзьобовидно-ключичних зв'язок сухожилком *m. semitendinosus*. Проведено реабілітаційне лікування. Період спостереження склав 18 місяців після оперативного лікування – акроміально-ключичний суглоб стабільний, хворий повернувся до занять спортом. Посттравматичний остеоліз акроміального кінця ключиці вперше описаний Dupas та ін. в 1936 році та насьогодні є дуже поширеним серед спортсменів, культуристів та людей фізичного труда. Існує декілька теорій, які описують патофізіологію даного захворювання. Найбільше притримуються двох напрямків. Згідно першого даний тип укладення спостерігається в людей, які фізично навантажують верхню кінцівку у верхніх діапазонах рухів плеча та виникає посттравматична резорбція кісткової тканини за рахунок постійних субхондральних стресових переломів та синдрому стресових навантажень з підвищеною остеобластною активністю. Другим напрямком є синовіальна інвазія в субхондральну кістку дистального кінця ключиці, що призводить до остеолізу - дана теорія підтверджується МРТ дослідженнями [39].

Перелом ключиці. В одного пацієнта (0,7%) І групи ми спостерігали перелом АКК після повторної травми з міграцією металевих фіксаторів, оперативне лікування він проходив в іншому медичному закладі. У 2 пацієнтів (1,5%) ІІ групи було діагностовано перелом ключиці на межі середньої третини та медіального краю металевого фіксатора з незначним зміщенням фрагментів.

В обох випадках було проведено консервативне лікування, яке закінчилось консолидацією перелому ключиці.

Не дивлячись на значний прогрес в лікуванні вивихів акроміального кінця ключиці, рівень незадовільних результатів лікування та ускладнень залишається на великому рівні і складає 29,6% від загальної кількості пацієнтів. Таким чином, причиною незадовільних результатів лікування хворих із гострим та застарілим вивихом акроміального кінця ключиці є відсутність діагностично-лікувального алгоритму при діагностиці, хірургічному та відновному лікуванні даних пацієнтів, що спричинює діагностичні, тактичні та лікувальні помилки на всіх етапах спостереження.

Матеріали даного розділу опубліковані в наукових працях [38, 2, 3].

ВИСНОВКИ

У дисертаційній роботі вирішено актуальне завдання травматології та ортопедії – покращення хірургічного лікування хворих із гострим та застарілим вивихом акроміального кінця ключиці шляхом розробки диференційованої тактики клініко-інструментальної діагностики залежно від біомеханічного аналізу кінематичних ефектів різних способів фіксації, ступеня і давності травми, методу фіксації.

1. За результатами біомеханічного дослідження, динамічна система фіксації та спеціалізована пластина з гачком є статистично достовірними методами фіксації вивиху акроміального кінця ключиці, при яких відтворюється фізіологічні рухи в акроміально-ключичному та грудино-ключичному суглобах під час елевації верхньої кінцівки 90° . У разі елевації верхньої кінцівки 180° єдиним методом фіксації, коли рухи в акроміально-ключичному суглобі наближені до фізіологічних є використання динамічного методу фіксації, інші методики фіксації (гвинт Bosworth, фіксація за Weber, АЗФ, спеціалізованою пластиною з гачком) достовірно обмежують рухи в акроміально-ключичному суглобі та збільшують їхній обсяг у грудино-ключичному. У випадку стабілізації вивиху акроміального кінця ключиці динамічним методом фіксації, за умов травмування динамічних і статичних стабілізаторів акроміально-ключичного суглоба, що відповідає V ступеню вивиху за класифікацією Rockwood, обов'язковою є додаткова фіксація акроміально-ключичного суглоба для його стабілізації в горизонтальній площині.

2. За результатами проведеного дослідження клінічних тестів встановлено найбільшу діагностичну точність тесту «Рахінос тест» для III типу вивиху (88,8%) та застарілого вивиху акроміального кінця ключиці (86,6%), для IV (85,2%) та V типу (86,6%) вивиху – «фортепіанної клавіши». Серед рентгенографічного обстеження визначено найбільшу діагностичну точність для III типу вивиху в проекції Alexander (94,3%), аксіальна проекція (100,0%) для IV типу вивиху,

проекція Zanca (91,2%) для V типу вивиху, проекція Alexander (92,1%) для застарілого типу вивиху. Для III типу та застарілого вивиху акроміального кінця ключиці проекцію Alexander можна вважати вирішальною при визначенні показань консервативного або хірургічного лікування. Встановлено висока діагностична точність сонографічного методу у пацієнтів з V типом вивиху (91,8%), а МР методу з IV типом вивиху (88,9%).

3. Середній бал за шкалою Oxford Shoulder під час фінального спостереження був $45,6 \pm 1,9$ та $45,5 \pm 1,6$ балів ($p=0,758$), за шкалою Constant-Murley $93,7 \pm 6,1$ та $91,7 \pm 4,2$ балів ($p=0,699$), за шкалою Acromioclavicular Joint Instability Scoring System $87,1 \pm 16,7$ та $78,5 \pm 12,8$ балів ($p < 0,05$) в I та II групі у пацієнтів з гострим вивихом акроміального кінця ключиці. Середній показник за шкалою Oxford Shoulder до оперативного втручання був $31,5 \pm 7,7$ та $33,3 \pm 4,2$ балів ($p=0,347$), при фінальному огляді $46 \pm 2,6$ та $46,1 \pm 1,6$ балів ($p=0,934$), за шкалою Constant-Murley до оперативного втручання $68,9 \pm 12,4$ та $69,7 \pm 14,5$ балів ($p=0,863$), при фінальному огляді $94,2 \pm 7,7$ і $96,5 \pm 3,9$ балів ($p=0,291$), за шкалою Acromioclavicular Joint Instability Scoring System до хірургічного лікування $31,3 \pm 9,5$ та $25,1 \pm 8,2$ балів ($p=0,087$), при фінальному огляді $79,9 \pm 16,7$ та $66,9 \pm 9,1$ балів ($p < 0,05$) в I та II групі у пацієнтів із застарілим вивихом акроміального кінця ключиці. Доведено достовірну ($p < 0,05$) різницю функціонального результату лікування пацієнтів з гострим та застарілим вивихом акроміального кінця ключиці за шкалою Acromioclavicular Joint Instability Scoring System, оскільки шкала враховує дані як суб'єктивних показників так і анатомо-функціональних методів обстеження, а саме наявність посттравматичного деформуючого артрозу АКС, наявність горизонтальної та вертикальної нестабільності. При порівнянні функціональних результатів лікування пацієнтів з гострим та застарілим вивихом акроміального кінця ключиці для обох груп дослідження за шкалами оцінки Constant-Murley та Oxford Shoulder достовірних відмінностей не було виявлено ($p > 0,05$).

4. Супутні ушкодження плечового суглоба було діагностовано в 54 пацієнтів (40,0%): пошкодження суглобової губи лопатки (25,9%), теносиновіт сухожилка довгої голівки двоголового м'яза плеча (19,3%), розрив сухожилків ротаторної манжети плеча (5,2%), ушкодження зв'язок, що утримують сухожилок довгої голівки двоголового м'яза плеча (Pulley lesion) (4,4%). Таким чином, ушкодження акроміально-ключичного суглоба в значній кількості випадків є поліструктурною травмою плечового поясу та вимагає виконання більшого комплексу хірургічних втручань для акроміально-ключичного та плечового суглобів.

5. Поєднання динамічного типу фіксації вивиху акроміального кінця ключиці та додаткового серкляжу зв'язок акроміально-ключичного суглоба в пацієнтів з гострим вивихом акроміального кінця ключиці III та V ступеня за класифікацією Rockwood достовірно ($p > 0,05$) покращує функціональні результати лікування та знижує розвиток горизонтальної та вертикальної нестабільності акроміально-ключичного суглоба.

6. Аналіз функціональних результатів лікування встановив, що пацієнти I групи мають помірний зворотній зв'язок за шкалою Oxford Shoulder ($r = -0,486$, $p = 0,003$, $r^2 = 0,235$), шкалою Constant-Murley ($r = -0,472$, $p = 0,004$, $r^2 = 0,223$) та шкалою ACJISS ($r = -0,509$, $p = 0,002$, $r^2 = 0,258$) між часом від моменту травми до хірургічного лікування. Таким чином, час, що минув від моменту травми до проведення хірургічного втручання, достовірно впливає на функціональні результати лікування. Проаналізувавши результати лікування пацієнтів I та II групи, визначено пряму помірну достовірну залежність ($r = 0,626$, $p = 0,0125$, $r^2 = 0,392$) між проведеною аутотендопластикою капсульно-зв'язкового апарату акроміально-ключичного суглоба та функціональним результатом за шкалою ACJISS. Цей факт дає нам можливість достовірно стверджувати, що аутотендопластика зв'язкового апарату є важливою складовою до анатомічного відновлення акроміально-ключичного суглоба, що в свою чергу запобігає розвитку горизонтальної та вертикальної нестабільності.

СПИСОК ВИКОРИСТАНИХ ДЖЕРЕЛ

1. Долгополов, О.В., Ярова, М.Л., Безрученко, С.О. (2020). Ретроспективний аналіз лікування хворих із вивихом акроміального кінця ключиці спеціалізованою пластиною, *Запорізький Медичний Журнал*, 2(119), 231-239. <https://doi.org/10.14739/2310-1210.2020.2.200623>
2. Безрученко, С. О.(2021). Лікування травматичних вивихів акроміально-ключичного суглоба III та V типу за класифікацією Rockwood за допомогою динамічної системи стабілізації під артроскопічним контролем з та без шва зв'язок акроміально-ключичного суглоба. *Terra orthopaedica*, (1(108), 5-12. <https://doi.org/10.37647/0132-2486-2021-108-1-5-12>
3. Безрученко, С. О, Долгополов, О. В, Юрійчук, Л. М., Ярова, М. Л, Богдан, С.В, та Сіфоров, Д.В. (2022). Результати хірургічного лікування хворих із застарілими вивихами акроміального кінця ключиці. *Terra orthopaedica*, (2(113), 11-20. <https://doi.org/10.37647/0132-2486-2022-113-2-11-20>
4. Бур'янов, О. А., Кваша, В. П., Чекушин, Д. А., Науменко В. О. (2022). Аналіз віддалених результатів оперативного лікування вивихів акроміального кінця ключиці. *Травма*, 22(6), 4–9. <https://doi.org/10.22141/1608-1706.6.22.2021.249595>
5. Головаха, М. Л., Забелін, І. Н., та Шишка, І.В. (2013). Результати застосування малоінвазивної методики лікування вивихів акроміального кінця ключиці. *Лікарська Справа*, 4, 127-131.
6. Головаха, М. Л., Шишка И. В., та Забелин, И. Н. (2015). Первый опыт хирургического лечения свежих вывихов. *Ортопедия, Травматология и Протезирование*, 4(601), 11-16.
7. Гулуєв, В.Н. (2019). Порівняльний аналіз шкал-опитувальників для оцінки тяжкості захворювання та рівню працездатності у пацієнтів з патологіями

плечових суглобів. *Медична реабілітація, курортологія, фізіотерапія*, т. 2, № 92, pp. 54-63, 2019.

8. Климовицький, В. Г. та Уманський, К. С. (2013). Функциональний остеосинтез при полных разрывах акромиально-ключичного сочленения. *Здоров'я України*, 4, 44-45, 2013.
9. Черныш, В. Ю., Климовицький, В. Г., Лобко, А. Я., Чернецький, В. Ю. та Приколота, В. Д. (2009). Лечение повреждений акромиально-ключичного сочленения методом наружного чрескостного остеосинтеза. *Травма*, 10(3). <http://www.mif-ua.com/archive/article/20210>
10. Alleman, F. L. (1967). Fractures and ligamentous injuries of the clavicle and its articulation. *The Journal of Bone and Joint Surgery. American volume*, 49(4), 774-784.
11. Allemann, F., Halvachizadeh, S., Waldburger, M., Schaefer, F., Pothmann, C., Pape, H. C., & Rauer, T. (2019). Different treatment strategies for acromioclavicular dislocation injuries: a nationwide survey on open/minimally invasive and arthroscopic concepts. *European journal of medical research*, 24(1), 18. <https://doi.org/10.1186/s40001-019-0376-7>
12. Alyas, F., Curtis, M., Speed, C., Saifuddin, A., & Connell, D. (2008). MR imaging appearances of acromioclavicular joint dislocation. *Radiographics : a review publication of the Radiological Society of North America, Inc*, 28(2), 463–619. <https://doi.org/10.1148/rg.282075714>
13. Ângelo, A. C., Maia Dias, C., & de Campos Azevedo, C. (2022). Combined Vertical, Horizontal, and Rotational Acromioclavicular Joint Stabilization: "Closing the Circle" Technique. *Arthroscopy techniques*, 11(8), e1479–e1486. <https://doi.org/10.1016/j.eats.2022.03.039>
14. Balke, M., Schneider, M. M., Shafizadeh, S., Bâthis, H., Bouillon, B., & Banerjee, M. (2015). Current state of treatment of acute acromioclavicular joint injuries in Germany: is there a difference between specialists and non-

- specialists? A survey of German trauma and orthopaedic departments. *Knee surgery, sports traumatology, arthroscopy : official journal of the ESSKA*, 23(5), 1447–1452. <https://doi.org/10.1007/s00167-013-2795-2>
15. Barth, J., Duparc, F., Andrieu, K., Dupont, M., Toussaint, B., Bertiaux, S., Clavert, P., Gastaud, O., Brassart, N., Beaudouin, E., De Mourgues, P., Berne, D., Bahurel, J., Najihi, N., Boyer, P., Faivre, B., Meyer, A., Nourissat, G., Poulain, S., Bruchou, F., ... French Society of Arthroscopy (2015). Is coracoclavicular stabilisation alone sufficient for the endoscopic treatment of severe acromioclavicular joint dislocation (Rockwood types III, IV, and V)?. *Orthopaedics & traumatology, surgery & research : OTSR*, 101(8 Suppl), S297–S303. <https://doi.org/10.1016/j.otsr.2015.09.003>
16. Baxter, J. A., Phadnis, J., Robinson, P. M., & Funk, L. (2018). Functional outcome of open acromioclavicular joint stabilization for instability following distal clavicle resection. *Journal of orthopaedics*, 15(3), 761–764. <https://doi.org/10.1016/j.jor.2018.05.013>
17. Beitzel, K., Mazzocca, A. D., Bak, K., Itoi, E., Kibler, W. B., Mirzayan, R., Imhoff, A. B., Calvo, E., Arce, G., Shea, K., & Upper Extremity Committee of ISAKOS (2014). ISAKOS upper extremity committee consensus statement on the need for diversification of the Rockwood classification for acromioclavicular joint injuries. *Arthroscopy : the journal of arthroscopic & related surgery : official publication of the Arthroscopy Association of North America and the International Arthroscopy Association*, 30(2), 271–278. <https://doi.org/10.1016/j.arthro.2013.11.005>
18. Beitzel, K., Cote, M. P., Apostolakos, J., Solovyova, O., Judson, C. H., Ziegler, C. G., Edgar, C. M., Imhoff, A. B., Arciero, R. A., & Mazzocca, A. D. (2013). Current concepts in the treatment of acromioclavicular joint dislocations. *Arthroscopy : the journal of arthroscopic & related surgery : official publication of the Arthroscopy Association of North America and the International*

- Arthroscopy Association, 29(2), 387–397.
<https://doi.org/10.1016/j.arthro.2012.11.023>
19. Berthold, D. P., Muench, L. N., Dyna, F., Mazzocca, A. D., Garvin, P., Voss, A., Scheiderer, B., Siebenlist, S., Imhoff, A. B., & Beitzel, K. (2022). Current concepts in acromioclavicular joint (AC) instability - a proposed treatment algorithm for acute and chronic AC-joint surgery. *BMC musculoskeletal disorders*, 23(1), 1078. <https://doi.org/10.1186/s12891-022-05935-0>
20. Bezruchenko, S., Dolhopolov, O., Yarova, M., Luchko, R., & Mazevych, V. (2022). Clinical Evaluation and Instrumental Diagnostics in Acute Acromioclavicular Joint Dislocation. *Ortopedia, traumatologia, rehabilitacja*, 24(1), 1–12. <https://doi.org/10.5604/01.3001.0015.7800>
21. Braun, S., Beitzel, K., Buchmann, S., & Imhoff, A. B. (2015). Arthroscopically Assisted Treatment of Acute Dislocations of the Acromioclavicular Joint. *Arthroscopy techniques*, 4(6), e681–e685.
<https://doi.org/10.1016/j.eats.2015.07.029>
22. Breuer, R., Unterrainer, A., Komjati, M., Tiefenboeck, T. M., Trieb, K., & Pirkl, C. (2019). Minimally Invasive AC Joint Reconstruction System (MINAR®) in Modified Triple-Button Technique for the Treatment of Acute AC Joint Dislocation. *Journal of clinical medicine*, 8(10), 1683.
<https://doi.org/10.3390/jcm8101683>
23. Bockmann, B., Venjakob, A. J., Thrasyvoulidis, G., Holschen, M., Schulte, T. L., & Nebelung, W. (2022). Sonographic Measurement of Dynamic Horizontal Instability in Acromioclavicular Joint Instability: Description of a Simple Technique and Correlation to Radiographic Parameters. *Journal of ultrasound in medicine : official journal of the American Institute of Ultrasound in Medicine*, 41(2), 409–415. <https://doi.org/10.1002/jum.15719>

24. Böhringer, A., Gebhard, F., Dehner, C. et al. (2023). 3D C-arm navigated acromioclavicular joint stabilization. *Archives of Orthopedic and Trauma Surgery*. <https://doi.org/10.1007/s00402-023-05112-5>
25. Cai, L., Wang, T., Lu, D., Hu, W., Hong, J., & Chen, H. (2018). Comparison of the Tight Rope Technique and Clavicular Hook Plate for the Treatment of Rockwood Type III Acromioclavicular Joint Dislocation. *Journal of investigative surgery : the official journal of the Academy of Surgical Research*, 31(3), 226–233. <https://doi.org/10.1080/08941939.2017.1305022>
26. Cano-Martínez, J. A., Nicolás-Serrano, G., Bento-Gerard, J., Marín, F. P., Grau, J. A., & Antón, M. L. (2020). Chronic acromioclavicular dislocations: multidirectional stabilization without grafting. *JSES international*, 4(3), 519–531. <https://doi.org/10.1016/j.jseint.2020.04.014>
27. Carbone, S., Postacchini, R., & Gumina, S. (2015). Scapular dyskinesia and SICK syndrome in patients with a chronic type III acromioclavicular dislocation. Results of rehabilitation. *Knee surgery, sports traumatology, arthroscopy : official journal of the ESSKA*, 23(5), 1473–1480. <https://doi.org/10.1007/s00167-014-2844-5>
28. Chang, H. M., Hong, C. K., Su, W. R., Wang, T. H., Chang, C. W., & Tai, T. W. (2019). Comparison of clavicular hook plate with and without coracoclavicular suture fixation for acute acromioclavicular joint dislocation. *Acta orthopaedica et traumatologica turcica*, 53(6), 408–413. <https://doi.org/10.1016/j.aott.2019.08.002>
29. Cheema, S. G., Hermanns, C., Coda, R. G., Tarakemeh, A., Mullen, S. M., Schroepel, J. P., Vopat, B. G., & Mulcahey, M. K. (2021). Publicly Accessible Rehabilitation Protocols for Acromioclavicular Joint Reconstruction Are Widely Variable. *Arthroscopy, sports medicine, and rehabilitation*, 3(2), e427–e433. <https://doi.org/10.1016/j.asmr.2020.10.007>

30. Clavert, P., Meyer, A., Boyer, P., Gastaud, O., Barth, J., Duparc, F., & SFA (2015). Complication rates and types of failure after arthroscopic acute acromioclavicular dislocation fixation. Prospective multicenter study of 116 cases. *Orthopaedics & traumatology, surgery & research : OTSR*, 101(8 Suppl), S313–S316. <https://doi.org/10.1016/j.otsr.2015.09.012>
31. Cook, J. B., & Tokish, J. M. (2014). Surgical management of acromioclavicular dislocations. *Clinics in sports medicine*, 33(4), 721–737. <https://doi.org/10.1016/j.csm.2014.06.009>
32. Constant, C.R., & Murley, A.H. (1987). A clinical method of functional assessment of the shoulder. *Clinical Orthopaedics and Related Research*, 214, 160-164.
33. Cote, M. P., Wojcik, K. E., Gomlinski, G., & Mazzocca, A. D. (2010). Rehabilitation of acromioclavicular joint separations: operative and nonoperative considerations. *Clinics in sports medicine*, 29(2), 213–vii. <https://doi.org/10.1016/j.csm.2009.12.002>
34. de Groot, C., Verstift, D. E., Heisen, J., van Deurzen, D. F. P., & van den Bekerom, M. P. J. (2023). Management of Acromioclavicular Injuries - Current Concepts. *Orthopedic research and reviews*, 15, 1–12. <https://doi.org/10.2147/ORR.S340531>
35. De Rooij, P. P., Van Lieshout, E. M. M., Schurink, I. J., Verhofstad, M. H. J., & ACJ injury study group (2021). Current practice in the management of acromioclavicular joint dislocations; a national survey in the Netherlands. *European journal of trauma and emergency surgery : official publication of the European Trauma Society*, 47(5), 1417–1427. <https://doi.org/10.1007/s00068-020-01414-0>
36. Dawson, J., Rogers, K., Fitzpatrick, R., & Carr, A. (2009). The Oxford shoulder score revisited. *Archives of orthopaedic and trauma surgery*, 129(1), 119–123. <https://doi.org/10.1007/s00402-007-0549-7>

37. De Carli, A., Lanzetti, R. M., Ciompi, A., Lupariello, D., Rota, P., & Ferretti, A. (2015). Acromioclavicular third degree dislocation: surgical treatment in acute cases. *Journal of orthopaedic surgery and research*, 10, 13. <https://doi.org/10.1186/s13018-014-0150-z>
38. Dolhopolov, O. V., Yarova, M. L., & Bezruchenko, S. O. (2020). Retrospective analysis of patients with acromioclavicular joint dislocation treated with a specialized plate. *Zaporozhye medical Journal*, 22(2). <https://doi.org/10.14739/2310-1210.2020.2.200623>
39. DeFroda, S. F., Nacca, C., Waryasz, G. R., & Owens, B. D. (2017). Diagnosis and Management of Distal Clavicle Osteolysis. *Orthopedics*, 40(2), 119–124. <https://doi.org/10.3928/01477447-20161128-03>
40. Dekker, A. P., Borton, Z., Espag, M., Cresswell, T., Tambe, A. A., & Clark, D. I. (2019). Continuing acromioclavicular joint pain after excision arthroplasty: is further surgery effective?. *Annals of the Royal College of Surgeons of England*, 101(5), 357–362. <https://doi.org/10.1308/rcsann.2019.0039>
41. Gutierrez Delgado, G., De Beule, M., Ortega Cardentey, D. R., Segers, P., Iznaga Benítez, A. M., Rodríguez Moliner, T., Verhegghe, B., Palmans, T., Van Hoof, T., & Van Tongel, A. (2017). Procedure to describe clavicular motion. *Journal of shoulder and elbow surgery*, 26(3), 490–496. <https://doi.org/10.1016/j.jse.2016.09.009>
42. Di Francesco, A., Zoccali, C., Colafarina, O., Pizzoferrato, R., & Flamini, S. (2012). The use of hook plate in type III and V acromio-clavicular Rockwood dislocations: clinical and radiological midterm results and MRI evaluation in 42 patients. *Injury*, 43(2), 147–152. <https://doi.org/10.1016/j.injury.2011.04.002>
43. Dyrna, F., Imhoff, F. B., Haller, B., Braun, S., Obopilwe, E., Apostolakos, J. M., Morikawa, D., Imhoff, A. B., Mazzocca, A. D., & Beitzel, K. (2018). Primary Stability of an Acromioclavicular Joint Repair Is Affected by the Type of Additional Reconstruction of the Acromioclavicular Capsule. *The American*

journal of sports medicine, 46(14), 3471–3479.
<https://doi.org/10.1177/0363546518807908>

44. Dyrna, F., Berthold, D. P., Feucht, M. J., Muench, L. N., Martetschläger, F., Imhoff, A. B., Mazzocca, A. D., & Beitzel, K. (2019). The importance of biomechanical properties in revision acromioclavicular joint stabilization: a scoping review. *Knee surgery, sports traumatology, arthroscopy : official journal of the ESSKA*, 27(12), 3844–3855. <https://doi.org/10.1007/s00167-019-05742-6>
45. Eigenschink, M., Heuberger, P. R., Pauzenberger, L., Garrigues, G. E., Achenbach, L., Dimmen, S., Laky, B., & Laver, L. (2021). Allo- and autografts show comparable outcomes in chronic acromioclavicular joint reconstruction: a systematic review. *Knee surgery, sports traumatology, arthroscopy : official journal of the ESSKA*, 29(7), 2202–2211. <https://doi.org/10.1007/s00167-021-06445-7>
46. Faruch Bilfeld, M., Lapègue, F., Chiavassa Gandois, H., Bayol, M. A., Bonneville, N., & Sans, N. (2017). Ultrasound of the coracoclavicular ligaments in the acute phase of an acromioclavicular disjunction: Comparison of radiographic, ultrasound and MRI findings. *European radiology*, 27(2), 483–490. <https://doi.org/10.1007/s00330-016-4413-4>
47. Frank, R.M., Cotter, E.J., Leroux, T.S., Romeo, A.A. (2019). Acromioclavicular joint injuries: Evidence based treatment. *Journal of the American Academy of Orthopaedic Surgeons*, 27(17), e775-e88. doi:10.5435/JAAOS-D-17-00105
48. Franovic, S., Pietroski, A., Kuhlmann, N., Bazzi, T., Zhou, Y., & Muh, S. (2021). Rockwood Grade-III Acromioclavicular Joint Separation: A Cost-Effectiveness Analysis of Treatment Options. *JB & JS open access*, 6(2), e20.00171. <https://doi.org/10.2106/JBJS.OA.20.00171>
49. Galley, I. J., Watts, A. C., & Bain, G. I. (2009). The anatomic relationship of the axillary artery and vein to the clavicle: a cadaveric study. *Journal of shoulder and elbow surgery*, 18(5), e21–e25. <https://doi.org/10.1016/j.jse.2009.01.021>

50. Velasquez Garcia, A., Liendo, R., Ekdahl, M., Calvo, C., & Vidal, C. (2023). The Reliability of Acromioclavicular Joint Dislocation Classification Systems: A Comparison Between the Rockwood and Kraus Classifications. *Orthopaedic journal of sports medicine*, 11(2), 23259671221149391. <https://doi.org/10.1177/23259671221149391>
51. Garofalo, R., Ceccarelli, E., Castagna, A., Calvisi, V., Flanagan, B., Conti, M., & Krishnan, S. G. (2017). Open capsular and ligament reconstruction with semitendinosus hamstring autograft successfully controls superior and posterior translation for type V acromioclavicular joint dislocation. *Knee surgery, sports traumatology, arthroscopy : official journal of the ESSKA*, 25(7), 1989–1994. <https://doi.org/10.1007/s00167-017-4509-7>
52. Gastaud, O., Raynier, J. L., Duparc, F., Baverel, L., Andrieu, K., Tarissi, N., & Barth, J. (2015). Reliability of radiographic measurements for acromioclavicular joint separations. *Orthopaedics & traumatology, surgery & research : OTSR*, 101(8 Suppl), S291–S295. <https://doi.org/10.1016/j.otsr.2015.09.010>
53. Gorbaty, J. D., Hsu, J. E., & Gee, A. O. (2017). Classifications in Brief: Rockwood Classification of Acromioclavicular Joint Separations. *Clinical orthopaedics and related research*, 475(1), 283–287. <https://doi.org/10.1007/s11999-016-5079-6>
54. Gowd, A. K., Liu, J. N., Cabarcas, B. C., Cvetanovich, G. L., Garcia, G. H., Manderle, B. J., & Verma, N. N. (2019). Current Concepts in the Operative Management of Acromioclavicular Dislocations: A Systematic Review and Meta-analysis of Operative Techniques. *The American journal of sports medicine*, 47(11), 2745–2758. <https://doi.org/10.1177/0363546518795147>
55. Hann, C., Kraus, N., Minkus, M., Maziak, N., & Scheibel, M. (2018). Combined arthroscopically assisted coraco- and acromioclavicular stabilization of acute high-grade acromioclavicular joint separations. *Knee surgery, sports*

- traumatology, arthroscopy : official journal of the ESSKA, 26(1), 212–220.
<https://doi.org/10.1007/s00167-017-4643-2>
- 56.Helleberg, F., Sobeck, P., Józwiak, R, Szaro, P. (2022). Anatomical variants of the acromioclavicular joint influence its visibility in the standard MRI protocol in patients aged 18–31 years. *Surgical and Radiologic Anatomy*, 44(7), 951-961.
- 57.Hobusch, G. M., Fellingner, K., Schoster, T., Lang, S., Windhager, R., Sabeti-Aschraf, M. (2019). Ultrasound of horizontal instability of the acromioclavicular joint. *Wiener klinische Wochenschrift*, 131(3-4), 81-86.
- 58.Hoenecke Jr., H.R., Wang, T., Tingle, M. (2024). Current trends in surgical treatment of the acromioclavicular joint injuries in 2023: A review of the literature. *JSES International* (2024), doi: <https://doi.org/10.1016/j.jseint.2023.11.018>.
- 59.Izadpanah K., Winterer J., Vicari M., Jaeger M., Maier D., Eisebraun L., Ute Will J., Kotter E., Langer M., Südkamp N.P., Hennig J., Weigel M. (2013). A stress MRI of the shoulder for evaluation of ligamentous stabilizers in acute and chronic acromioclavicular joint instabilities. *Journal of Magnetic Resonance Imaging*, 37(6), 1486-1492
- 60.Jeong, J. Y., & Chun, Y. M. (2020). Treatment of acute high-grade acromioclavicular joint dislocation. *Clinics in shoulder and elbow*, 23(3), 159–165. <https://doi.org/10.5397/cise.2020.00150>
- 61.Jensen, G., Dey Hazra, RO., Al-Ibadi, M. et al. (2023). Arthroscopically assisted single tunnel reconstruction for acute high-grade acromioclavicular joint dislocation with an additional acromioclavicular joint cerclage. *European Journal of Orthopaedic Surgery & Traumatology*, 33, 1185-1192.
- 62.Jones, H.P., Lemos, M.J., & Schepsis, A.A. (2001). Salvage of failed acromioclavicular joint reconstruction using autogenous semitendinosus tendon from the knee. Surgical technique and case report. *The American Journal of Sports Medicine*, 29(2), 234-237.

63. Jordan, R.W., Malik, S., Bentick, K., Saithna, A. (2019). Acromioclavicular joint augmentation at the time of coracoclavicular ligament reconstruction fails to improve functional outcomes despite significantly improved horizontal stability. *Knee Surgery, Sports Traumatology, Arthroscopy*, 27(12), 3747-3763.
64. Joukainen, A., Kröger, H., Niemitukia, L., Mäkelä, E. A., & Väättäinen, U. (2014). Results of Operative and Nonoperative Treatment of Rockwood Types III and V Acromioclavicular Joint Dislocation: A Prospective, Randomized Trial With an 18- to 20-Year Follow-up. *Orthopaedic journal of sports medicine*, 2(12), 2325967114560130. <https://doi.org/10.1177/2325967114560130>
65. Kang, Ch., & Zhang, J. (2022). Classification, diagnosis, and treatments for acromioclavicular joint injury. *Highlights in Science, Engineering and Technology*, 8, 448-453.
66. Kim, J. Y., Park, H. Y., Bryant, S., Gardner, B., Chakrabarti, M., McGahan, P., & Chen, J. L. (2021). Combined Coracoclavicular and Acromioclavicular Joint Reconstruction with Allograft Using a Cerclage Tensioning System. *Arthroscopy techniques*, 10(2), e317–e323. <https://doi.org/10.1016/j.eats.2020.10.013>
67. Kim W, Ropars M, Fournier A., et al. (2014). How long should arthroscopic clavicular resection be in acromioclavicular arthropathy? A radiological-clinical study (with computed tomography) of 18 cases at a mean 4 years' follow-up. *Orthopaedica & Traumatology: Surgery & Research*, 100, S219–S223.
68. Ko, S. H., Lee, C. C., Jeon, Y. D., Han, J. W., & Lee, K. J. (2023). Long-term Clinical Outcomes After TightRope Versus Hook Plate Fixation for Acute Acromioclavicular Joint Dislocation. *Orthopaedic journal of sports medicine*, 11(4), 23259671231165097. <https://doi.org/10.1177/23259671231165097>
69. Korsten, K., Gunning, A. C., & Leenen, L. P. (2014). Operative or conservative treatment in patients with Rockwood type III acromioclavicular dislocation: a

- systematic review and update of current literature. *International orthopaedics*, 38(4), 831–838. <https://doi.org/10.1007/s00264-013-2143-7>
- 70.Lee, S. J., Eom, T. W., & Hyun, Y. S. (2022). Complications and Frequency of Surgical Treatment with AO-Type Hook Plate in Shoulder Trauma: A Retrospective Study. *Journal of clinical medicine*, 11(4), 1026. <https://doi.org/10.3390/jcm11041026>
- 71.Lee, Y. S., Kim, D. S., Jung, J. W., Jo, Y.-H., Lee, C.-H., Lee, B. G. (2023). Risk factors of loss of reduction after acromioclavicular joint dislocation treated with a hook plate. *Journal of Orthopaedics and Traumatology*, 24(10), 1794.
- 72.Li, G., Liu, T., Shao, X., Liu, Z., Duan, J., Akileh, R., Cao, S., Jin, D. (2018). Fifteen-degree clavicular hook plate achieves better clinical outcomes in the treatment of acromioclavicular joint dislocation. *The Journal of International Medical Research*, 46(11), 4547-4559.
- 73.Liu, C.-T., & Yang, T.-F. (2020). Hook plate with or without coracoclavicular ligament augmentation in the treatment of acute acromioclavicular separation. *BMC Musculoskeletal Disorders*, 21(1), 701.
- 74.Longo, U.G., Ciuffreda, M., Rizzello, G., Mannering, N., Denaro, M. (2017). Surgical versus conservative management of Type III acromioclavicular dislocation: a systematic review, *British Medical Bulletin*, 122(1), 31-49.
- 75.Ludewig, P.M., Phadke, V., Braman, J.P., Hassett, D.R., Cieminski, C.J., LaPrade, R.F. (2009). Motion of the shoulder complex during multiplanar humeral elevation. *The Journal of Bone and Joint Surgery-American Volume*, 91(2), 378-389. doi:10.2106/JBJS.G.01483
- 76.Madi, S., Pandey, V., Murali, S., Acharya, K. (2022). Clinical and radiological outcome of acute high-grade acromioclavicular joint dislocation: A retrospective cohort study on Hook plate versus arthroscopic assisted single coracoclavicular tunnel with DogBone™ button dual FiberTape® construct. *Journal of Clinical Orthopaedics and Trauma*, 27, 101825.

77. Mah, J. M. and Canadian Orthopaedic Trauma Society (COTS) (2017). General health status after nonoperative versus operative treatment for acute, complete acromioclavicular joint dislocation: Results of a multicenter randomized clinical trial. *Journal of Orthopaedic Trauma*, 31(9), 485-490.
78. Maier, D., Tuecking, L. R., Bernstein, A., Lang, G., Wagner, F. C., Jaeger, M., Ogon, P., Südkamp, N. P., & Izadpanah, K. (2020). The acromioclavicular ligament shows an early and dynamic healing response following acute traumatic rupture. *BMC musculoskeletal disorders*, 21(1), 593. <https://doi.org/10.1186/s12891-020-03614-6>
79. Matsen, F.A., Cordasco, F.A., Sperling, J.W., Lippitt, S. B. (2021). *Rockwood and Matsen's The Shoulder* (6th Ed.). Elsevier.
80. Martetschläger, F., Horan, M.P., Warth, R.J., Millett, P.J. (2013). Complications after anatomic fixation and reconstruction of the coracoclavicular ligaments. *American Journal of Sports Medicine*, 41(12), 2896-2903.
81. Martetschläger, F., Kraus, N., Scheibel, M., Streich, J., Venjakob, A., Maier, D. (2019). The diagnosis and treatment of acute dislocation of the acromioclavicular joint. *Deutsches Ärzteblatt International*, 116(6).
82. Martin, R., Nyland, J., & Jacob, R. (2020). ACL surgical innovation cycles: what goes around, comes around. *Journal of ISAKOS*, 5(6), 334-341.
83. Mazzocca, A. D., Arciero, R. A., & Bicos, J. (2007). Evaluation and treatment of acromioclavicular joint injuries. *The American journal of sports medicine*, 35(2), 316–329. <https://doi.org/10.1177/0363546506298022>
84. Meskers, C., Vermeulen, H., de Groot, J., van Der Helm, F., Rozing, P. (1998). 3D shoulder position measurements using a six-degree-of-freedom electromagnetic tracking device. *Clinical Biomechanics*, 13(4-5), 280-292.
85. Minkus, M., Hann, C., Scheibel, M., & Kraus, N. (2017). Quantification of dynamic posterior translation in modified bilateral Alexander views and correlation with clinical and radiological parameters in patients with acute

- acromioclavicular joint instability. *Archives of orthopaedic and trauma surgery*, 137(6), 845–852. <https://doi.org/10.1007/s00402-017-2691-1>
86. Morikawa, D., Dyrna, F., Cote, M.P., Johnson, J.D., Obopilwe, E., Imhoff, F.B., Beitzel, K., Mazzocca, A.D., Scheiderer, B. (2019). Repair of the entire superior acromioclavicular ligament complex best restores posterior translation and rotational stability. *Knee Surgery, Sports Traumatology, Arthroscopy*, 27(12), 3764-3770.
87. Motamedi, A.R., Blevins, F.T., Willis, M.C. McNally, T.P., Shahinpoor, M. (2000). Biomechanics of the coracoclavicular ligament complex and augmentations used in its repair and reconstruction. *The American Journal of Sports Medicine*, 28(3), 380-384.
88. Mumford, B. E. (1941). ACROMIOCLAVICULAR DISLOCATION: A New Operative Treatment. *The Journal of Bone & Joint Surgery*, 23(4), 799-802, 1941.
89. Nemeč, U., Oberleitner, G., Nemeč, S.F., Gruber, M., Weber, M., Czerny, C., Krestan, C.R. (2011). MRI versus radiography of acromioclavicular joint dislocation. *AJR. American journal of roentgenology*, 197(4), 968-973.
90. Nolte, P.C., Lacheta, L., Dekker, T.J., Elrick, B.P., Millett, P.J. (2020). Optimal management of acromioclavicular dislocation: Current perspectives. *Orthopedic Research and Reviews*, 12, 27-44.
91. Nüchtern, J.V., Sellenschloh, K., Bishop, N., Jauch, S., Briem, D., Hofmann, M., et al. (2013). Biomechanical evaluation of 3 stabilization methods on acromioclavicular joint dislocations. *American Journal of Sports Medicine*, 41(6), 1387-1394.
92. Nouh, M.R., Doweidar, A., El-Aziz, A., D.I., El-Refae, D.I. (2017). The normal acromioclavicular joint: An in vivo multidetector CT (MDCT) morphometric and biometric cross sectional feasibility study. *OMICS Journal of Radiology*, 6(2). <http://dx.doi.org/10.4172/2167-7964.1000260>

93. Ochen, Y., Beks, R., Emmink, B., Wittich, Ph., van der Velde, D., Houwert, R., Keoizer, J. (2020). Surgical treatment of acute and chronic AC joint dislocations: Five-year experience with conventional and modified LARS fixation by a single surgeon. *Journal of Orthopaedics*, 17, 73-37.
94. Oh, J.H., Min, S., Jung, J.W., Kim, H.-J., Kim, J.Y., Chung, S.W., Kim, J.Y., Yoon, J.P. (2018). Clinical and radiological results of hook plate fixation in acute acromioclavicular joint dislocations and distal clavicle fractures. *Clinics in Shoulder and Elbow*, 21(2), 95-100.
95. Paul, R., Aman, Z., Kemler, B., Osman, A., Doran, J, Brutico, J., Tjoumakaris, F., Freedman, K. (2022). Clinical and patient-reported outcomes for acute acromioclavicular joint fixation are similar with or without allograft augmentation. *Arthroscopy, Sports Medicine, and Rehabilitation*, 4(4), e1481-e1487.
96. Peeters, I., Herregodts, S., De Wilde, L., Van Tongel, A. (2020). Biomechanical evaluation of a new technique for acromioclavicular stabilization. *Orthopaedics & Traumatology: Surgery & Research*, 106(2), 247-254. doi:10.1016/j.otsr.2019.11.016
97. Pogorzelski, J., Beitzel, K., Ranuccio, F., Wörtler, K., Imhoff, A.B., Millett, P.J., Braun, S. (2017). The acutely injured acromioclavicular joint - which imaging modalities should be used for accurate diagnosis? A systematic review. *BMC Musculoskeletal Disorders*, 18(1), 515.
98. Rolf, O., von Weyhern, A. H., Ewers, A., Boehm, T.D., Gohlke, F. (2008). Acromioclavicular dislocation Rockwood III-V: results of early versus delayed surgical treatment. *Archives of Orthopaedic and Trauma Surgery*, 128(10), 1153-1157.
99. Ruzbarsky, J., Nolte, P., Arner, J., Elrick, B., Tross, A., Millett, P. (2020). Arthroscopic acromioclavicular joint treatment with coracoclavicular fixation

- and allograft coracoclavicular ligament reconstruction for acute acromioclavicular dislocations. *Arthroscopic Techniques*, 9, e1219-e1225.
100. Sahara, W., Sugamoto, K., Murai, M., Tanaka, H., Yoshikawa, H. (2006). 3D kinematic analysis of the acromioclavicular joint during arm abduction using vertically open MRI. *Journal of Orthopaedic Research*, 24(9), 1823-1831.
101. Salzman, G.M., Walz, L., Buchmann, S., Glabgly, P., Venjakob, A., Imhoff, A.B. (2010). Arthroscopically assisted 2-bundle anatomical reduction of acute acromioclavicular joint separations. *The American Journal of Sports Medicine*, 38(6), 1179-1187.
102. Scheibel, M., Dröschel, S., Gerhardt, C., Kraus, N. (2011). Arthroscopically assisted stabilization of acute high-grade acromioclavicular joint separations. *The American Journal of Sports Medicine*, 39(7), 1507-1516.
103. Shin, S.-J., & Kim, N.-K. (2015). Complications after arthroscopic coracoclavicular reconstruction using a single adjustable-loop-length suspensory fixation device in acute acromioclavicular joint dislocation. *Arthroscopy*, 31(5), 816-824.
104. Shin, S.-J., & Kim, N.-K. (2015). Complications after arthroscopic coracoclavicular reconstruction using a single adjustable-loop-length suspensory fixation device in acute acromioclavicular joint dislocation. *Arthroscopy*, 31(5), 816-824.
105. Simovitch, R., Sanders, B., Ozbaydar, M., Lavery, K., Warner, J.J.P. (2009). Acromioclavicular joint injuries: Diagnosis and management. *Journal of the American Academy of Orthopaedic Surgeons*, 17(4), 207-219. doi:10.5435/00124635-200904000-00002
106. Şirin, E., Aydın, N., & Mert Topkar, O. (2018). Acromioclavicular joint injuries: diagnosis, classification and ligamentoplasty procedures. *EFORT Open Reviews*, 3, 426-433.

107. Song, T., Yan, X., & Ye, T. (2016). Comparison of the outcome of early and delayed surgical treatment of complete acromioclavicular joint dislocation. *Knee Surgery, Sports Traumatology, Arthroscopy*, 24(6), 1943-1950.
108. Sonnier, J. H., Kemler, B., Coladonato, C., Paul, R.W., Tjoumakaris, F.P., Freedman, K.B. (2022). Surgical management of acute, high-grade acromioclavicular joint separations: a systematic review. *JSES Reviews, Reports, and Techniques*, 3(1), 10-20.
109. Spencer, H.T., Hsu, L., Sodl, J., Arianjam, A., Yian, E.H. (2016). Radiographic failure and rates of re-operation after acromioclavicular joint reconstruction: a comparison of surgical techniques. *The Bone & Joint Journal*, 98-B(4), 512-518. doi:10.1302/0301-620X.98B4.35935
110. Stucken, Ch., & Cohen, S. (2015). Management of Acromioclavicular Joint Injuries. *Orthopedic Clinics of North America*, 46(1), 57-66.
111. Sun, L.-J., Lu, D., Tao, Z.-Y., Yu, X.-B., Hu, W., Ma, Y.-F., Yu, B. (2019). Analysis of risk factors for loss of reduction after acromioclavicular joint dislocation treated with the suture-button. *Journal of Orthopaedic Science*, 24(5), 817-821.
112. Tauber, M. (2013). Management of acute acromioclavicular joint dislocations: Current concepts. *Archives of Orthopaedics and Trauma. Surgery*, 133, 985-995.
113. Thangaraju, S., Tauber, M., Habermeyer, P., Martetschlager, F. (2019). Clavicle and coracoid process periprosthetic fractures as late post-operative complications in arthroscopically assisted acromioclavicular joint stabilization. *Knee Surgery, Sports Traumatology, Arthroscopy*, 27(12): 3797-3802.
114. Theopold, J., Pieroh, P., Henkelmann, R., Osterhoff, G., Hepp, P. (2019). Real-time intraoperative 3D image intensifier-based navigation in reversed shoulder arthroplasty- analyses of image quality. *BMC Musculoskelet Disorders*, 20, 262.

115. Tiefenboeck, T.M., Boesmueller, S., Popp, D., Payr, S., Joestl, J., Binder, H., Schurz, M., Komjati, M., Fialka, C., Ostermann, R.C. (2018). The use of the LARS system in the treatment of AC joint instability – Long-term results after a mean of 7.4 years, *Orthopaedics & Traumatology: Surgery & Research*, 104(6), 749-754.
116. Tucek, M., Chochola, A., Vanecek, V., Buskova, K. (2015). Surgical Treatment of Acromioclavicular Dislocation: Tension Band Wiring Versus Hook Plate. *Rozhledy v Chirurgii*, 94, 437-444.
117. van Bergen, C.J.A., van Bommel, A.F., Alta, T.D.W., van Noort, A. (2017). New insights in the treatment of acromioclavicular separation. *World Journal of Orthopedics*, 8(12), 861-873.
118. Voss, A., Löffler, T., Reuter, S., Imhoff, A.B., Kellner, R., Csapo, R., Braun, S. (2021). Additional acromioclavicular cerclage limits lateral tilt of the scapula in patients with arthroscopically assisted coracoclavicular ligament reconstruction. *Archives of Orthopaedic and Trauma Surgery*, 141, 1331-1338.
119. Vrotsou, K., Ávila, M., Machón, M., Mateo-Abad, M., Pardo, Y., Garin, O., Zaror, C., González, N., Escobar, A., Cuéllar, R. (2018). Constant–Murley score: Systematic review and standardized evaluation in different shoulder pathologies. *Quality of Life Research: An International Journal of Quality of Life Aspects of Treatment, Care and Rehabilitation*, 27(9), 2217-2226.
120. Wang, Y., Yong, M. A., Wei-Zhong, Y. U., Wang, H. (2020). Surgical treatment of acute Rockwood III acromioclavicular dislocations—Comparative study between two flip-button techniques. *Scientific Reports*, 10, 4447. <https://doi.org/10.1038/s41598-020-61488-z>
121. White, L.M., Ehmann, J., Bleakney, R.R., Griffin, A.M., Theodoropoulos, J.. (2020). Acromioclavicular joint injuries in professional ice hockey players: Epidemiologic and MRI findings and association with return to play.

- Orthopaedic Journal of Sports Medicine*, 8(11).
<https://doi.org/10.1177%2F2325967120964474>
122. Windhamre, H.A.B., von Heideken, J.P., Une-Larsson, V.E., Ekelund, A.L. (2010). Surgical treatment of chronic acromioclavicular dislocations: A comparative study of Weaver-Dunn augmented with PDS-braid or hook plate. *Journal of Shoulder and Elbow Surgery*, 19(7), 1040-1048.
123. Winkler, H., Schlamp, D., & Wentzensen, A. (1994). Treatment of acromioclavicular joint dislocation by tension band and ligament suture. *Aktuelle Traumatologie*, 24(4), 133-139.
124. Wu, G., van der Helm, F.C.T., DirkJan Veeger, H.E.J., Makhsous, M., Van Roy, P., Anglin, C., Nagels, J., Karduna, A. R., McQuade, K., Wang, X., Werner, F.W., Buchholz, B., and International Society of Biomechanics (2005). ISB recommendation on definitions of joint coordinate systems of various joints for the reporting of human joint motion - Part II: shoulder, elbow, wrist and hand. *Journal of Biomechanics*, 38(5), 981-992.
125. Ye, G., Peng, C. A., Sun, H. B., Xiao, J. & Zhu, K. (2016). Treatment of Rockwood Type III Acromioclavicular Joint Dislocation Using Autogenous Semitendinosus Tendon Graft and Endobutton Technique. *Therapeutics and Clinical Risk Management*, 12, 47-51.
126. Yewlett, A., Dearden, P.M.C., Ferran, N.A.A., Evans, R.O., Kulkani, R. (2012). Acromioclavicular joint dislocation: Diagnosis and management. *Shoulder & Elbow*, 4(2), 81-86.
127. Yubran, A.P., Pesquera, L.C., San Juan, E.L., Saralegui, F.I., Cerezal, A., Camara, C., Valdivieso, G. M. (2023). Presurgical perspective and postsurgical evaluation of acromioclavicular joint instability. *Skeletal Radiology*, doi: 10.1007/s00256-023-04526-x
128. Zanca P. (1971). Shoulder pain: involvement of the acromioclavicular joint. (Analysis of 1,000 cases). *The American journal of roentgenology*, radium

therapy, and nuclear medicine, 112(3), 493–506.
<https://doi.org/10.2214/ajr.112.3.493>.

129. Zumstein, M. A., Schiessl, P., Ambuehl, B., Bolliger, L., Weihs, J., Maurer, M. H., Moor, B. K., Schaer, M., & Raniga, S. (2018). New quantitative radiographic parameters for vertical and horizontal instability in acromioclavicular joint dislocations. *Knee surgery, sports traumatology, arthroscopy: official journal of the ESSKA*, 26(1), 125–135.
<https://doi.org/10.1007/s00167-017-4579-6>.
130. ZeVasseur, M. R., Mancini, M. R., Berthold, D. P., Cusano, A., McCann, G. P., Cote, M. P., Gomlinski, G., & Mazzocca, A. D. (2021). Acromioclavicular Joint Injuries: Effective Rehabilitation. *Open access journal of sports medicine*, 12, 73–85. <https://doi.org/10.2147/OAJSM.S244283>

ДОДАТОК А

СПИСОК ПУБЛІКАЦІЙ ЗДОБУВАЧА ЗА ТЕМОЮ ДИСЕРТАЦІЇ

1. Безрученко, С. (2021). Лікування травматичних вивихів акроміально-ключичного суглоба III та V типу за класифікацією Rockwood за допомогою динамічної системи стабілізації під артроскопічним контролем з та без шва зв'язок акроміально-ключичного суглоба. *Вісник Ортопедії, Травматології та Протезування*, 1(108), 5-12. <https://doi.org/10.37647/0132-2486-2021-108-1-5-12>
2. Безрученко, С.О., Долгополов, О.В., Лазарев, І.А., Чкалов, О.В., Ярова, М.Л. (2020). Біомеханічне обґрунтування впливу способів фіксації вивиху надплечового кінця ключиці на кінематику рухів надплечово-ключичного та грудинно-ключичного суглобів. *Ортопедия, Травматология и Протезирование*, 3(620), 19–28. <https://doi.org/10.15674/0030-59872020319-28>
3. Долгополов, О.В., Ярова, М.Л., Безрученко, С.О. (2020). Ретроспективний аналіз лікування хворих із вивихом акроміального кінця ключиці спеціалізованою пластиною, *Запорізький Медичний Журнал*, 2(119), 231-239. <https://doi.org/10.14739/2310-1210.2020.2.200623>
4. Bezruchenko, S., Dolhopolov, O., Yarova, M., Luchko, R., & Mazevych, V. (2022). Clinical Evaluation and Instrumental Diagnostics in Acute Acromioclavicular Joint Dislocation. *Ortopedia, Traumatologia, Rehabilitacja*, 24(1), 1–12. <https://doi.org/10.5604/01.3001.0015.7800>
5. Безрученко, С.О., Долгополов, О.В., Юрійчук, Л.М., Ярова, М.Л., Богдан, С.В., Сіфоров, Д.В. (2022). Результати хірургічного лікування хворих із застарілими вивихами акроміального кінця ключиці. *Вісник Ортопедії, Травматології та Протезування*, 2(113), 11-20. <https://doi.org/10.37647/0132-2486-2022-113-2-11-20>

ДОДАТОК Б

ВІДОМОСТІ ПРО АПРОБАЦІЮ РЕЗУЛЬТАТІВ ДИСЕРТАЦІЇ

Основні положення та результати роботи були обговорені на:

1. Науково-практична конференція «Актуальні проблеми сучасної ортопедії та травматології» (для молодих вчених), с. Снов'янка, Чернігівська область, Україна, 11-12 травня 2017 року, усна доповідь.
2. Третя Всеукраїнська науково-практична конференція «Актуальні питання лікування патології суглобів та ендопротезування», м. Приморськ, Україна, 06-08 вересня 2018 року, усна доповідь.
3. Науково-практична конференція з міжнародною участю «Актуальні питання хірургії верхньої кінцівки, артроскопії та спортивної травми», м. Львів, Україна, 24-25 травня 2018 року, усна доповідь.
4. Вчена Рада ДУ «Інститут травматології та ортопедії НАМН України», м. Київ, 12 червня 2018 року, усна доповідь.
5. VIII Польсько-Українсько-Білоруська ортопедична конференція, м. Краків, Польща, 14-15 червня 2019 року, усна доповідь.
6. Науково-практична конференція з міжнародною участю «Актуальні питання лікування ортопедичної патології та наслідків травм опорно-рухової системи», м. Дніпро, Україна, 19-20 вересня 2019 року, усна доповідь.
7. XVIII з'їзд ортопедів-травматологів України, м. Івано-Франківськ, Україна, 09-11 жовтня 2019 року, усна доповідь.
8. Засідання Закарпатської обласної філії ВГО «Українська асоціація ортопедів-травматологів», м. Ужгород, Україна, 31 січня 2020 року, усна доповідь.
9. III з'їзд ГО «Всеукраїнська асоціація травматології та остеосинтезу», м. Київ, 12-13 березня 2020 року, усна доповідь.

10. Науково-практична конференція з міжнародною участю «29 SECESSESSE CONGRESS – POZNAN 2021», м. Познань, Польща, 15-18 вересня 2021 року, усна доповідь.

11. П'ята Всеукраїнська науково-практична конференція «Актуальні питання лікування патології суглобів та ендопротезування», м. Запоріжжя-Приморськ, Україна, 2-4 вересня 2021 року, усна доповідь.

12. Науково-практична конференція з міжнародною участю «The 23rd EFORT Annual Congress», м. Лісабон, Португалія, 22-24 червня 2022 року, усна доповідь.

13. Науково-практичний семінар «Актуальні питання артроскопічної хірургії акроміально-ключичного суглоба», м. Київ, Україна, 19 березня 2021 року, лекція.

14. Науково-практична конференція «Актуальні питання артроскопічної хірургії плечового суглобу», м. Київ, Україна, 28 січня 2022 року, лекція.